

指導医試験 提出症例視覚資料

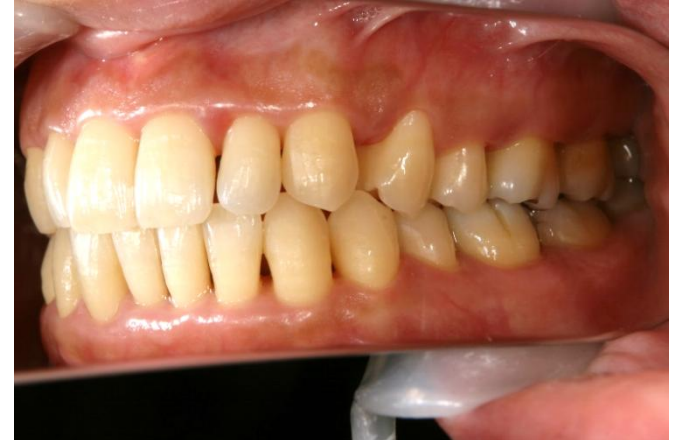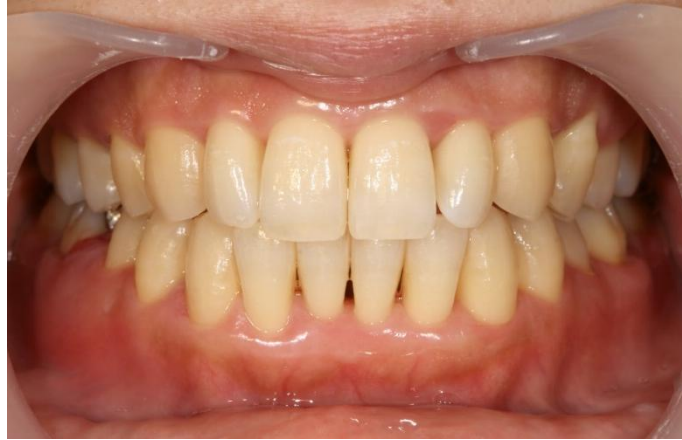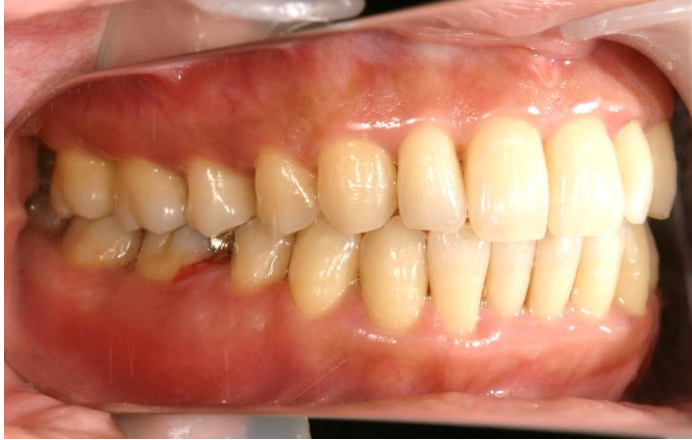- ◆ 症例番号 1 : 初診時 34才、女性
- ◆ 初診時: 2012年 9月 28日
- ◆ メインテナンス時: 2022年 6月 1日
- ◆ 歯周外科手術:
 - ① 部位: 部位: 下顎右側第一、第二小臼歯、第一、第二大臼歯
(44、45、46、47歯) (術式: 歯周組織再生療法EMD)
 - ② 部位: 上顎右側第一、第二小臼歯、第一大臼歯
(14、15、16歯) (術式: 歯周組織再生療法EMD)
 - ③ 部位: 上顎左側犬歯、第一、第二小臼歯、第一、第二大臼歯
(23、24、25、26、27歯) (術式: 歯周組織再生療法EMD)

症例番号: 1

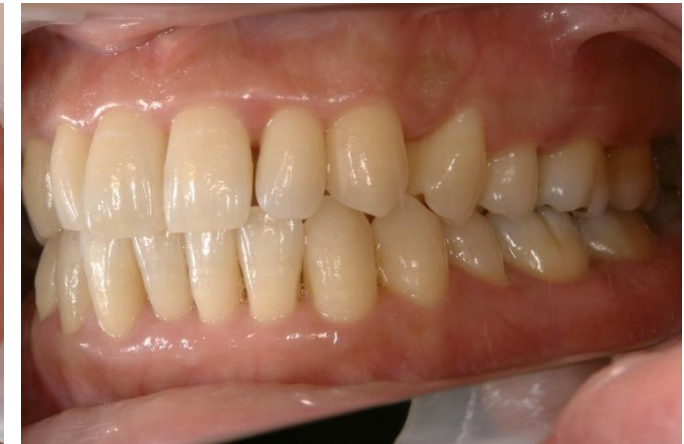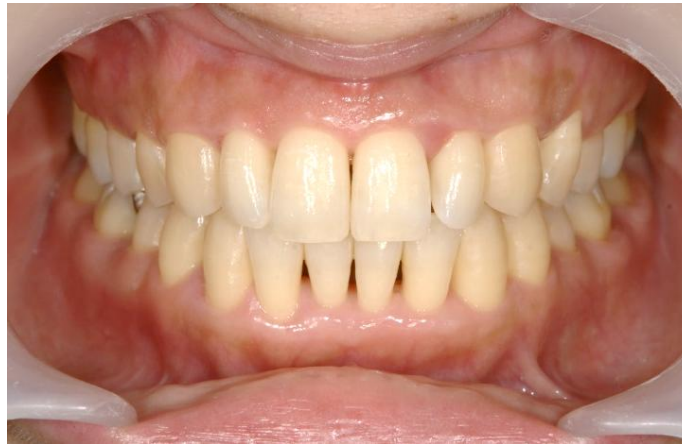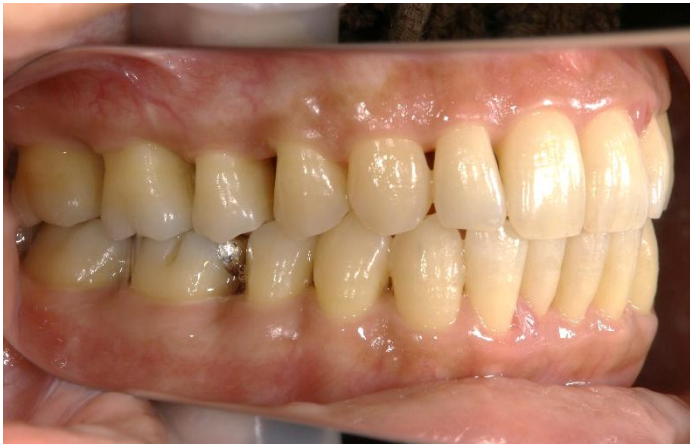申請者氏名: 川里 邦夫

症例番号:1 口腔内写真

初診時:2012年 9月 28日



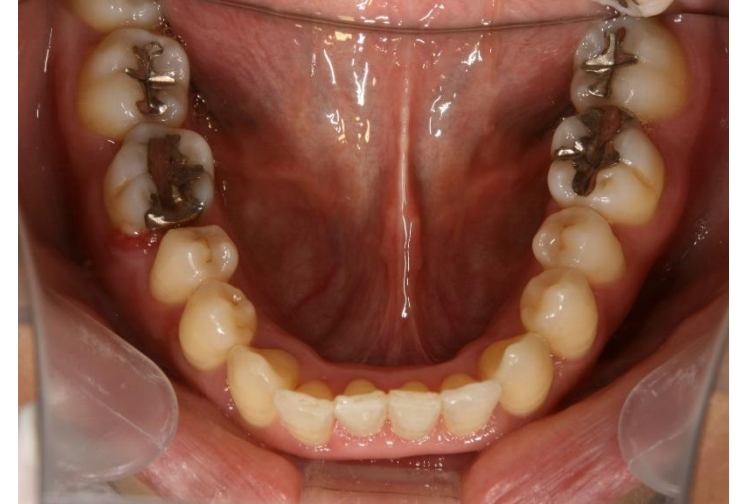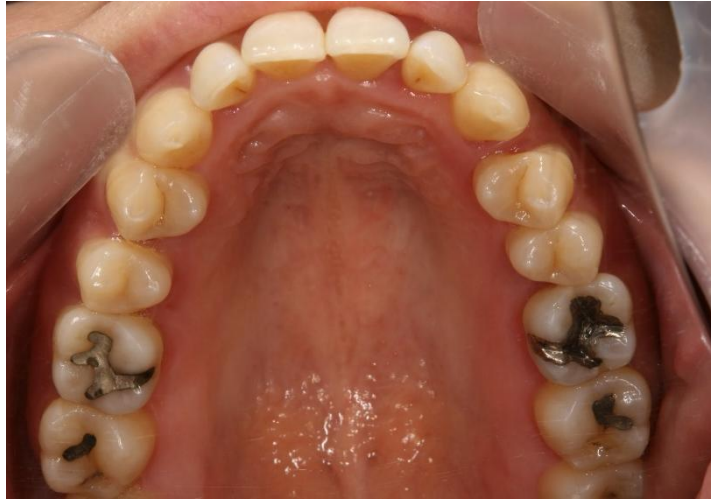メンテナンス時:2022年 6月 1日



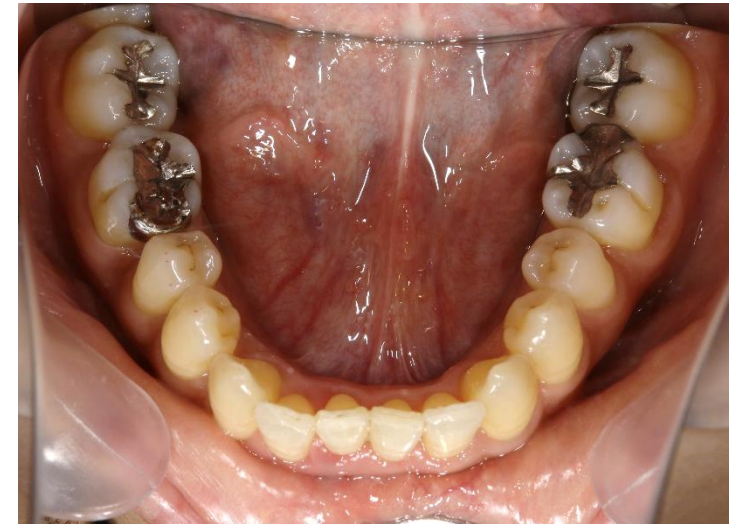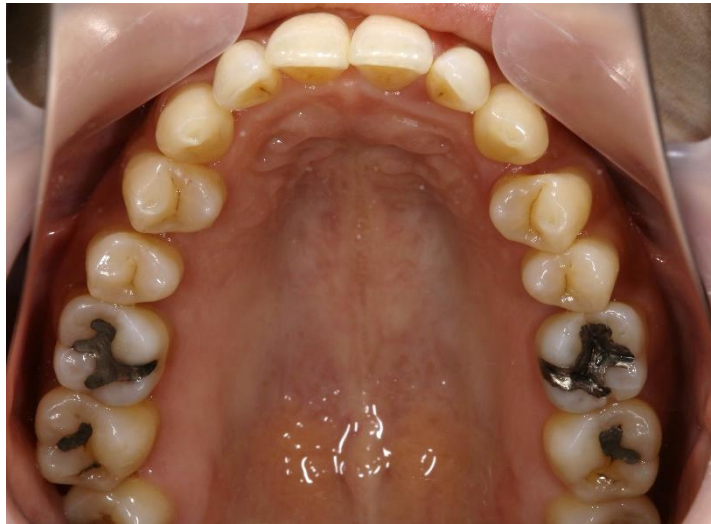症例番号:1 申請者氏名:川里 邦夫

症例番号:1 口腔内写真・咬合面

初診時:
2012年
9月
28日

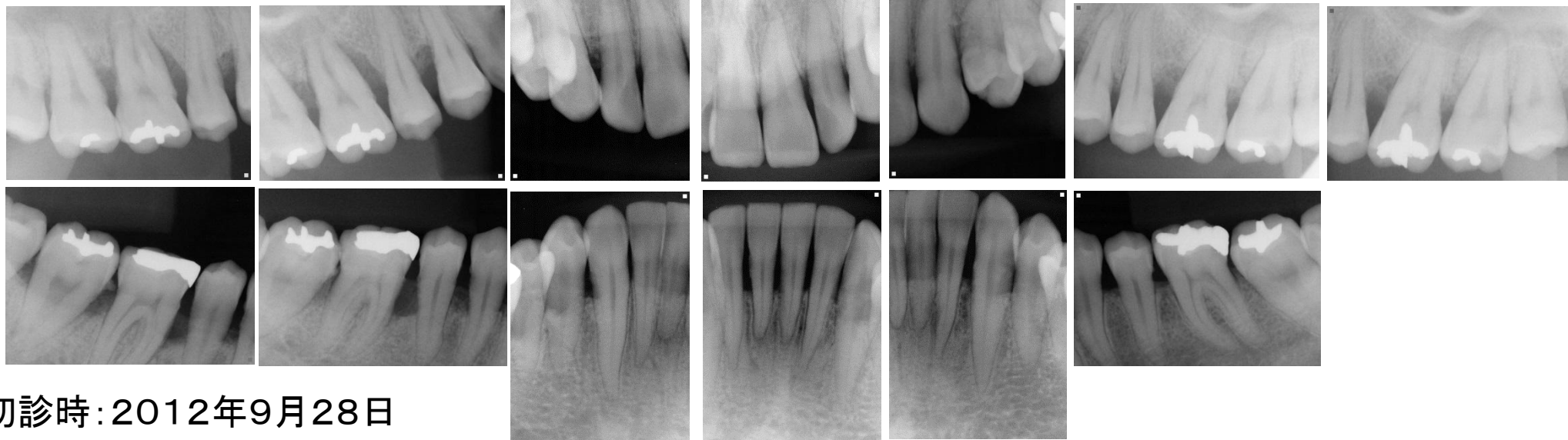


メンテナンス時:
2022年
6月
1日

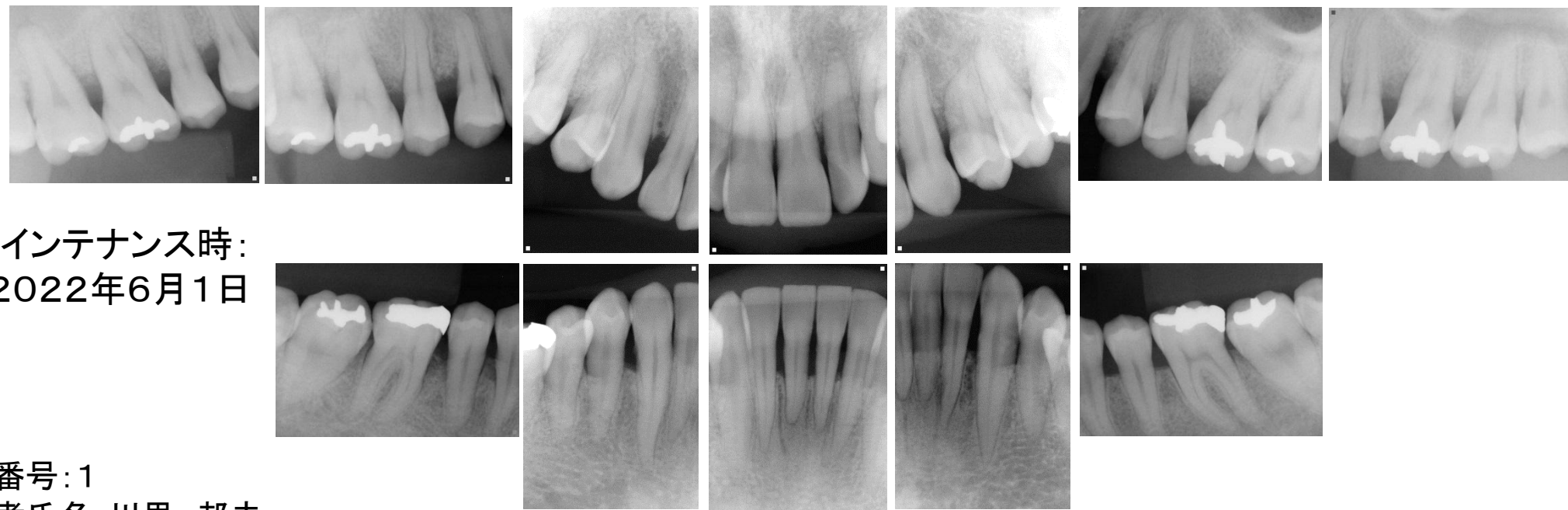


症例番号:1 申請者氏名:川里 邦夫

症例番号: 1 X線写真



初診時: 2012年9月28日



メンテナンス時:
2022年6月1日

症例番号: 1
申請者氏名: 川里 邦夫

症例番号:1 歯周外科手術時:2012年 3月 29日

部位:下顎右側第一、第二小臼歯、第一、第二大臼歯(44、45、46、47歯)

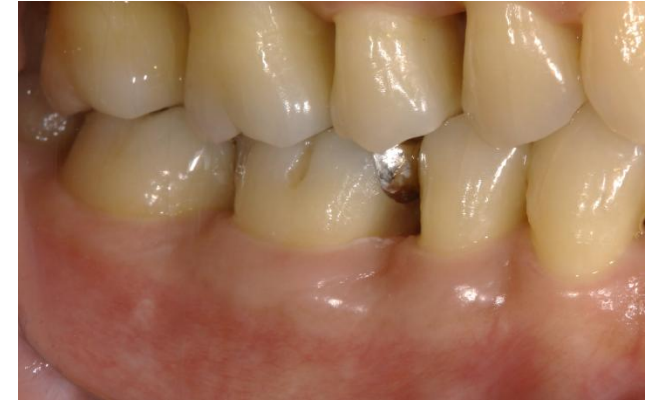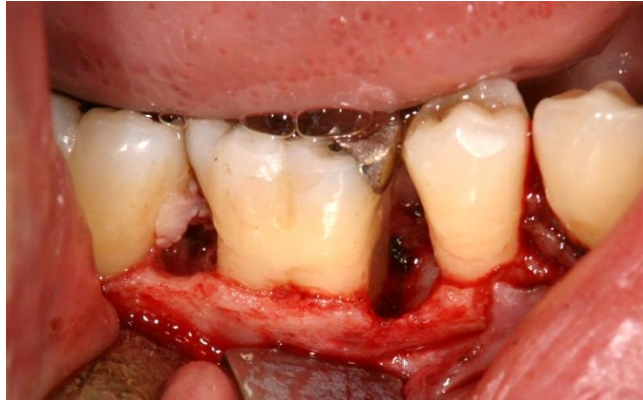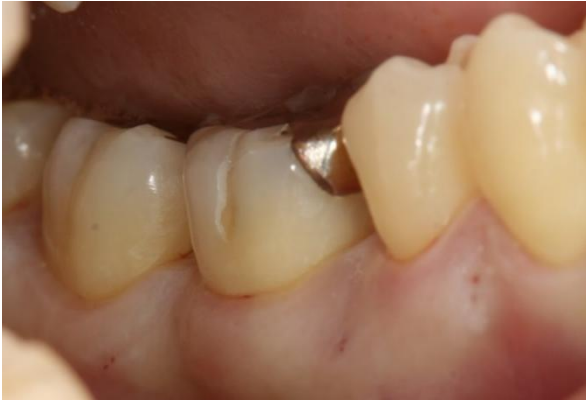術式:歯周組織再生療法 EMD

術前: 2012年 9月 28日

術中: 2013年 3月 29日

メンテナンス時:

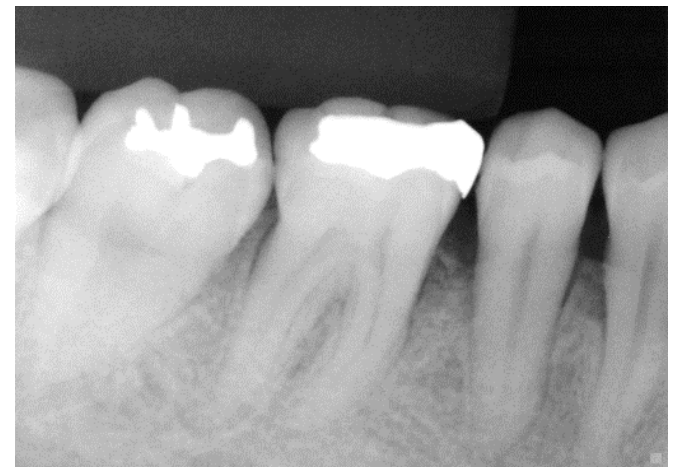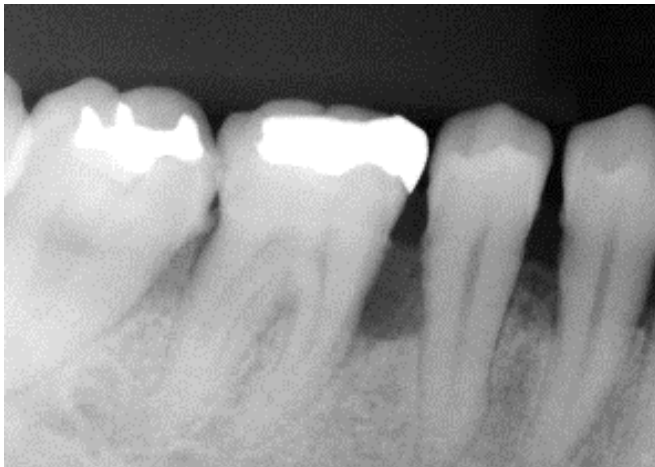2022年 6月 1日



術前:2012年 9月 28日

メンテナンス時:

2022年 6月 1日



症例番号:1
申請者氏名:川里 邦夫

症例番号:1 歯周外科手術時:2012年 5月 13日

部位:上顎右側第一、第二小臼歯、第一大臼歯(14、15、16歯)

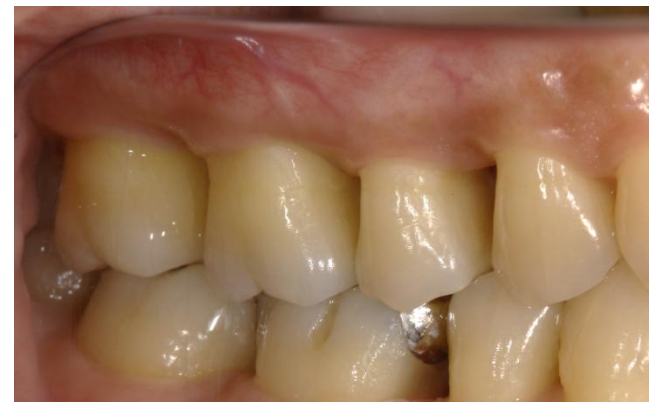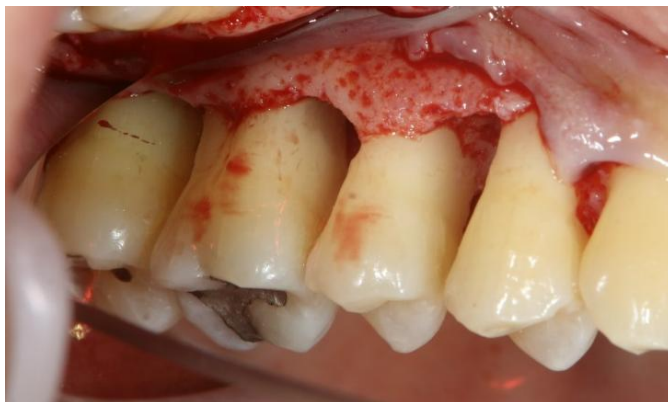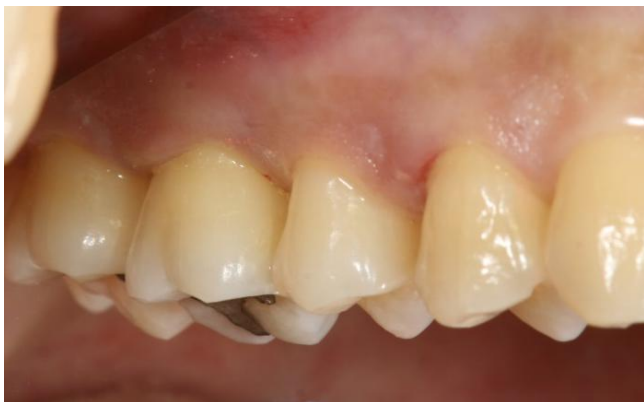術式:歯周組織再生療法 EMD

術前: 2012年 9月 28日

術中: 2013年 5月 13日

メンテナンス時:

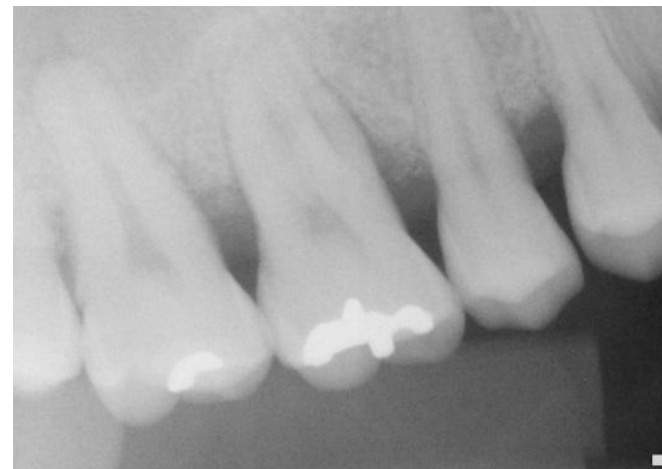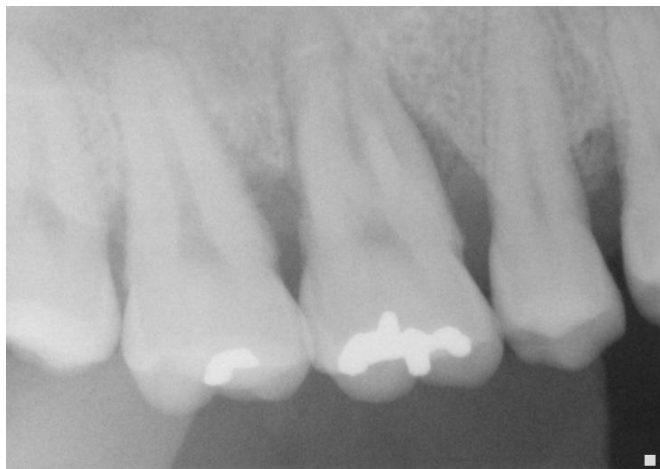2022年 6月 1日



術前:2012年 9月 28日

メンテナンス時:

2022年 6月 1日



症例番号:1
申請者氏名:川里 邦夫

症例番号:1 歯周外科手術時:2012年 11月 9日

部位:上顎左側犬歯、第一、第二小臼歯、第一、第二大臼歯(23、24、25、26、27歯)

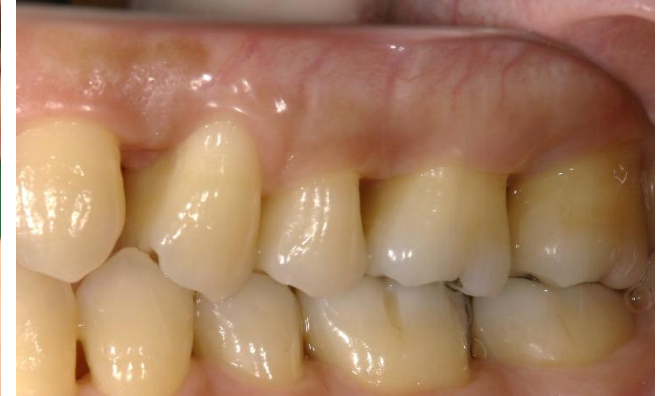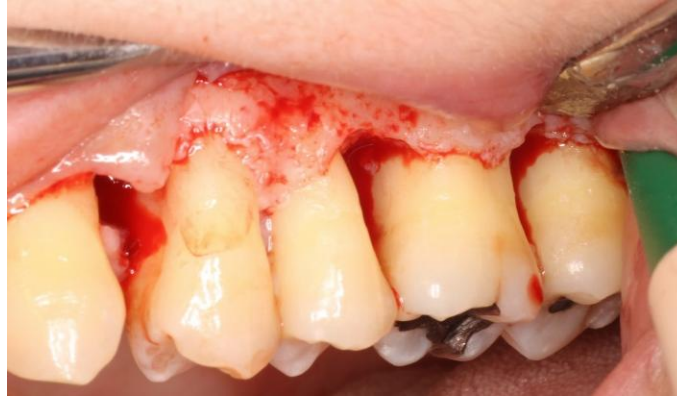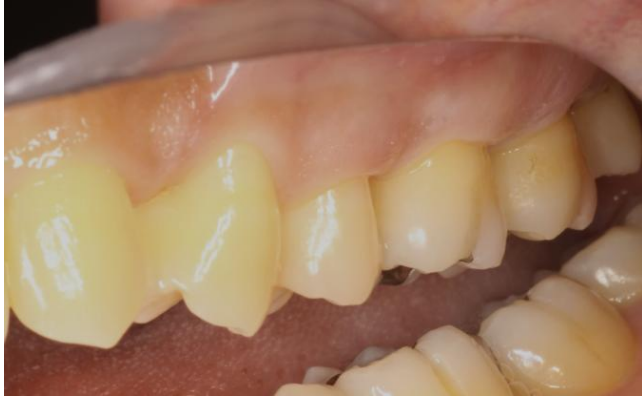術式:歯周組織再生療法 EMD

術前: 2012年 9月 28日

術中: 2013年 11月 9日

メンテナンス時:

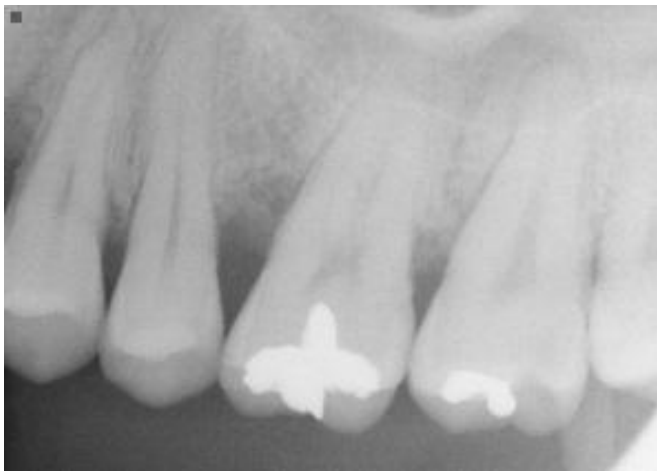2022年 6月 1日



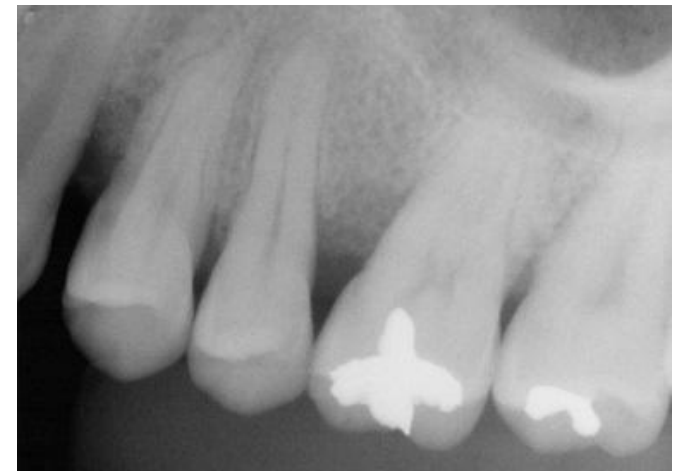術前:2012年 9月 28日

メンテナンス時:

2022年 6月 1日



症例番号:1
申請者氏名:川里 邦夫



指導医試験 提出症例視覚資料

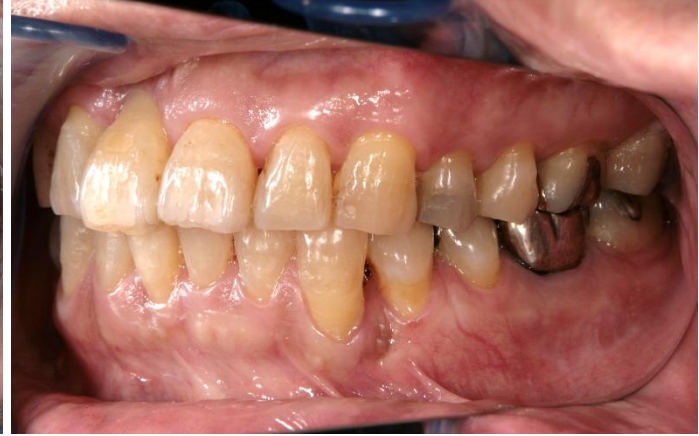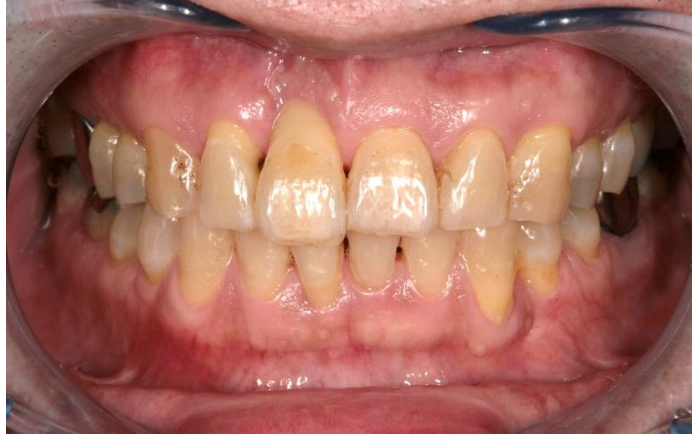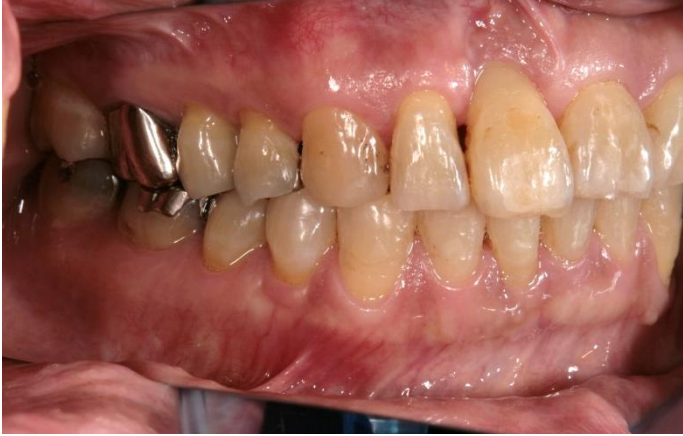- ◆ 症例番号 2 : 初診時 51才、男性
- ◆ 初診時: 2017年 8月 5日
- ◆ メインテナンス時: 2022年 6月 6日
- ◆ 歯周外科手術:
 - ① 部位: 下顎左側犬歯(33歯)
(術式: 歯周組織再生療法EMD)
 - ② 部位: 上顎左側犬歯(23歯)
(術式: 歯周組織再生療法EMD)
 - ③ 部位: 下顎右側中切歯(41歯)
(術式: 歯周組織再生療法EMD)
 - ④ 部位: 上顎右側中切歯(11歯)
(術式: 歯周組織再生療法EMD)

症例番号: 2

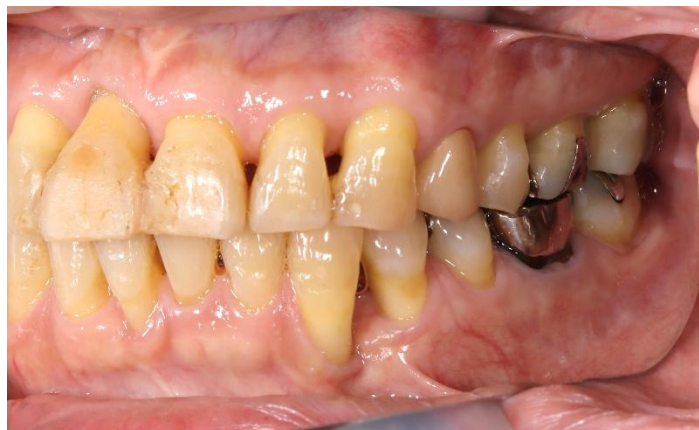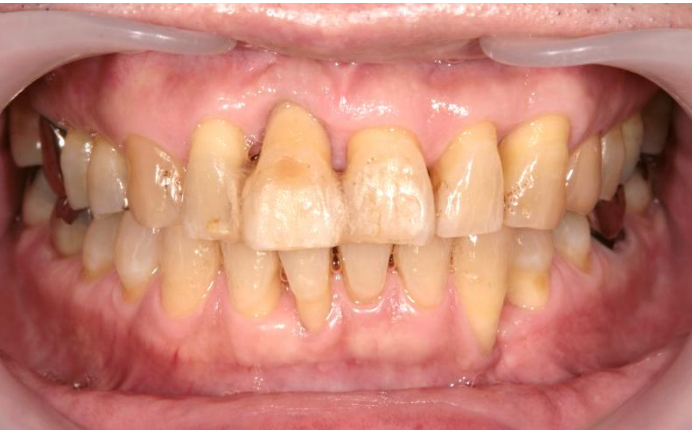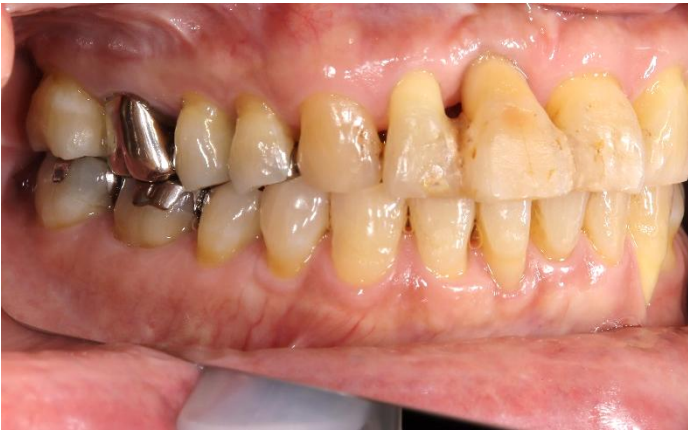申請者氏名: 川里 邦夫

症例番号:2 口腔内写真

初診時:2017年 8月 5日



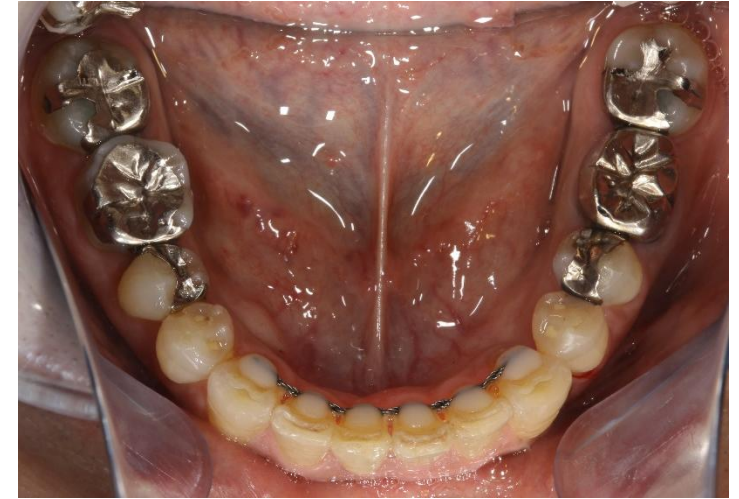
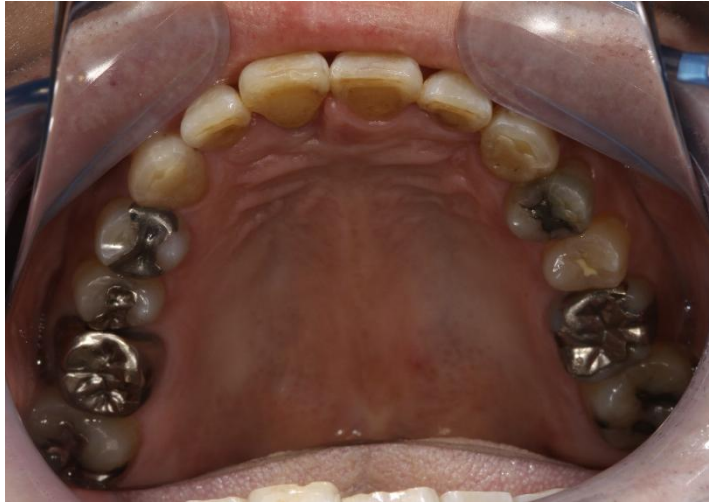メンテナンス時:2022年 6月 6日



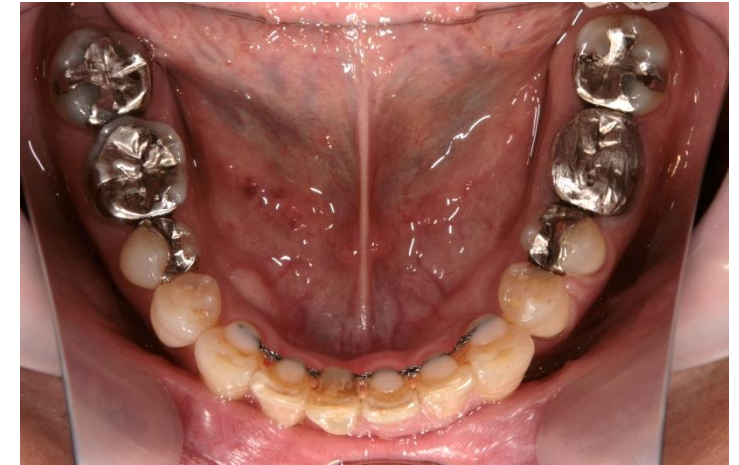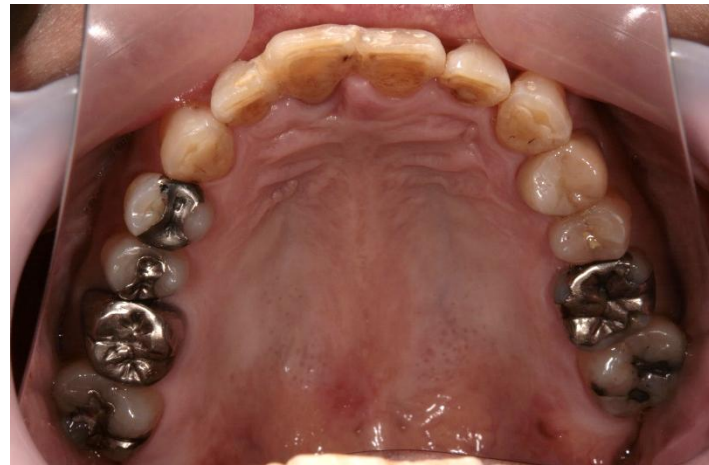症例番号:2 申請者氏名:川里 邦夫

症例番号:2 口腔内写真・咬合面

初診時:
2017年
8月
5日



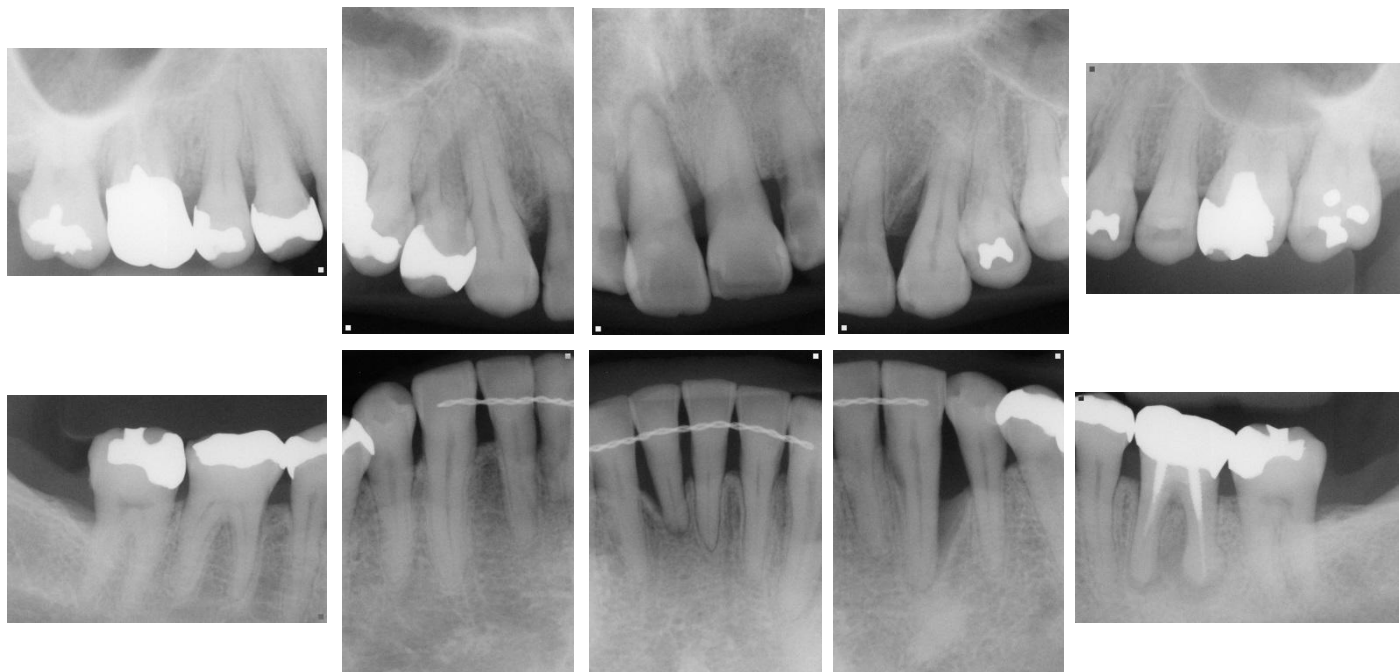
メンテナンス時:
2022年
6月
6日



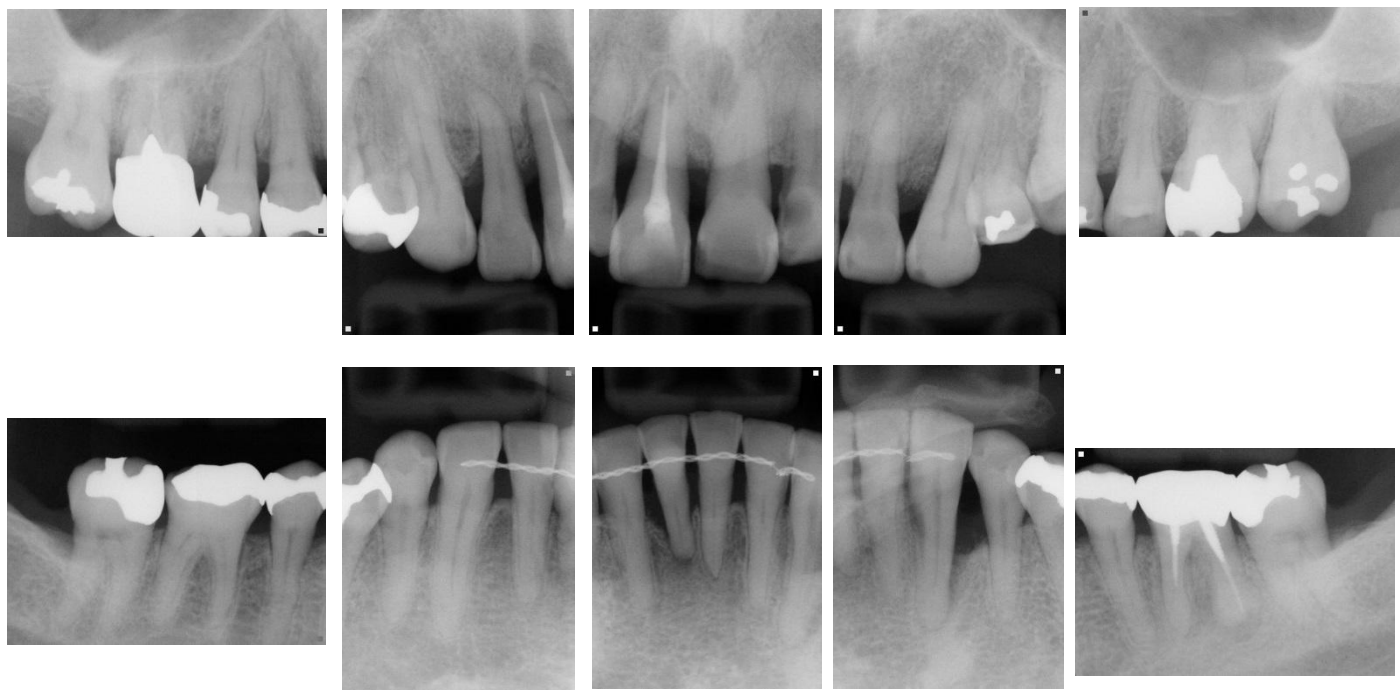
症例番号:2 申請者氏名:川里 邦夫

症例番号:2 X線写真

初診時:
2017年
8月
5日



メンテナンス時:
2022年
6月
6日



症例番号:2
申請者氏名:川里 邦夫

症例番号:2 歯周外科手術時:2019年 2月 2日

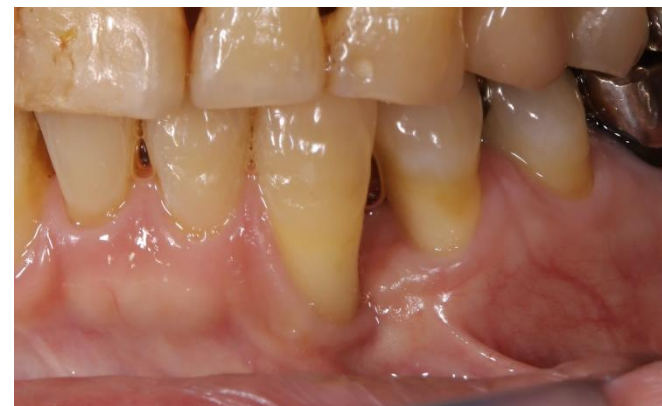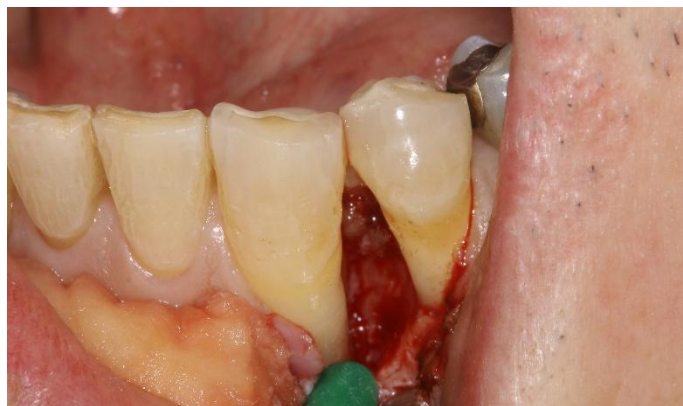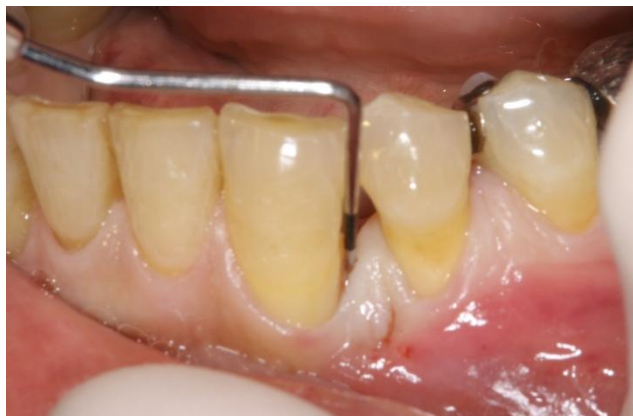部位:下顎左側犬歯(33歯) 術式:歯周組織再生療法 EMD

術前: 2017年 8月 5日

術中: 2019年 2月 2日

メンテナンス時:

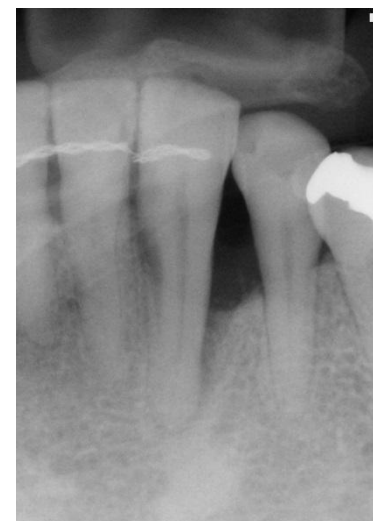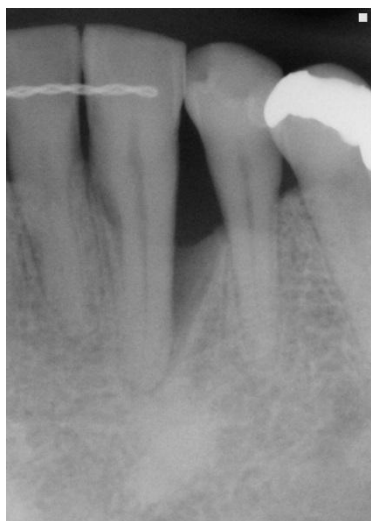2022年 6月 6日



術前:2017年 8月 5日

メンテナンス時:

2022年 6月 6日



症例番号:2

申請者氏名:川里 邦夫

症例番号:2 歯周外科手術時:2019年 4月 13日

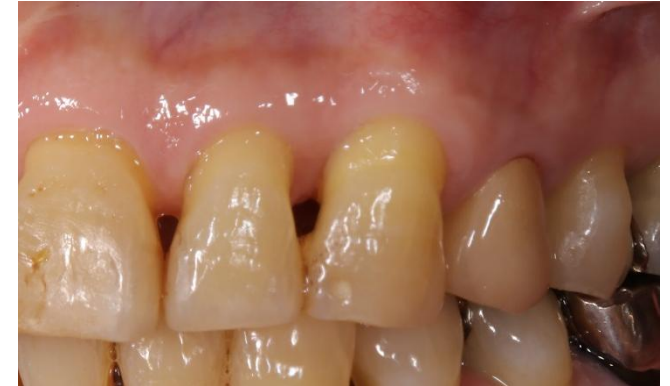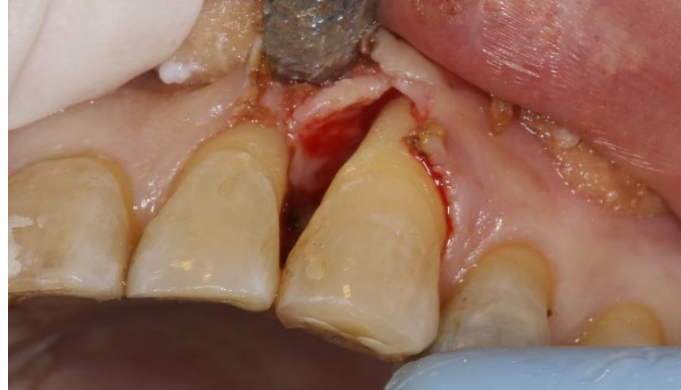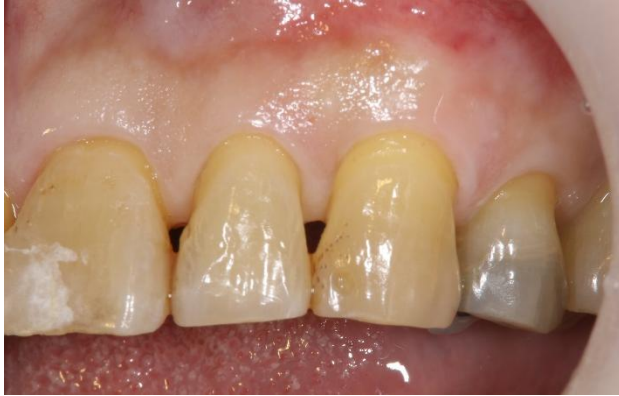部位:上顎左側犬歯(23歯) 術式:歯周組織再生療法 EMD

術前: 2017年 8月 5日

術中: 2019年 4月 13日

メンテナンス時:

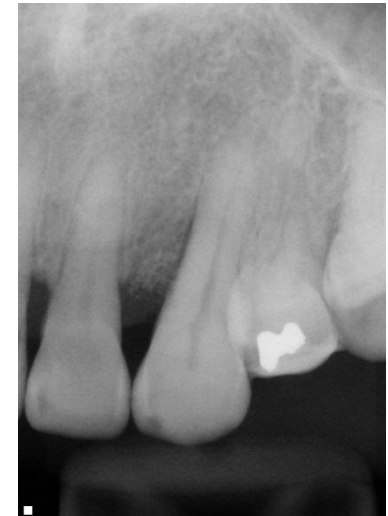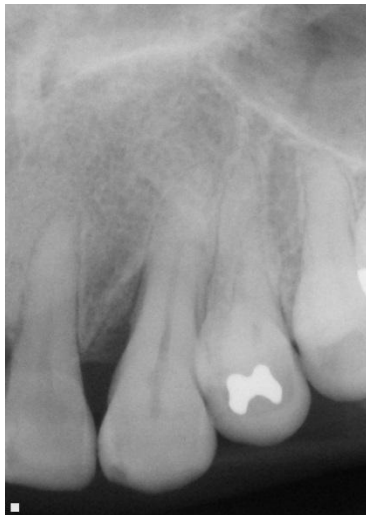2022年 6月 6日



術前:2017年 8月 5日

メンテナンス時:

2022年 6月 6日



症例番号:2
申請者氏名:川里 邦夫

症例番号:2 歯周外科手術時:2019年 7月 27日

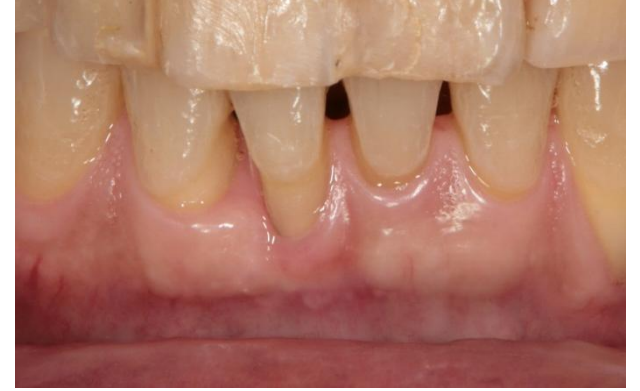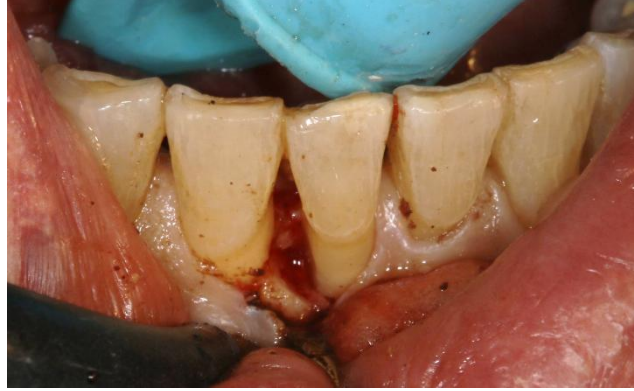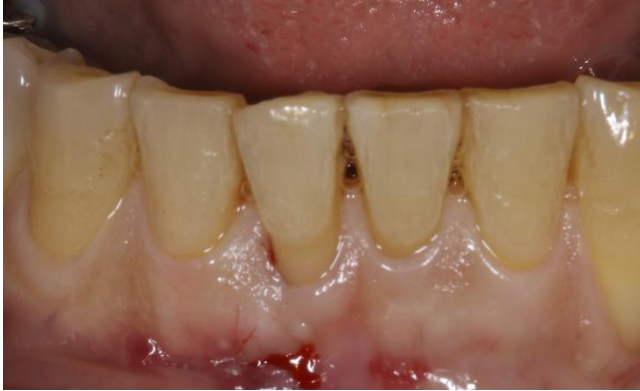部位:下顎右側中切歯(41歯) 術式:歯周組織再生療法 EMD

術前: 2017年 8月 5日

術中: 2019年 7月 27日

メンテナンス時:

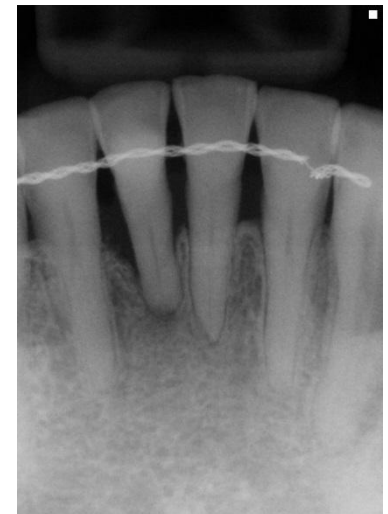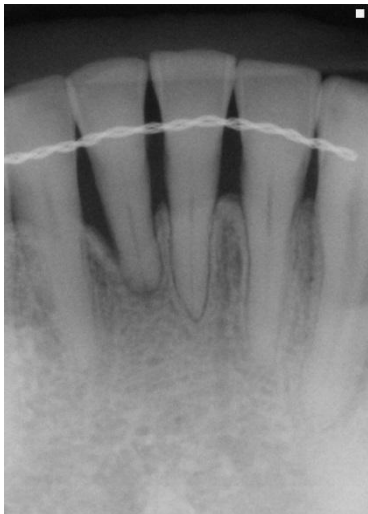2022年 6月 6日



術前:2017年 8月 5日

メンテナンス時:

2022年 6月 6日



症例番号:2
申請者氏名:川里 邦夫

症例番号:2 歯周外科手術時:2019年 10月 5日

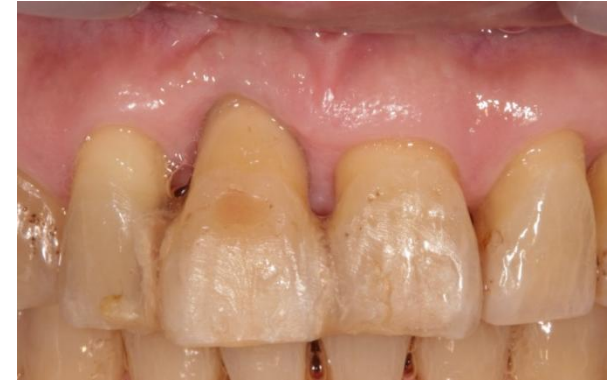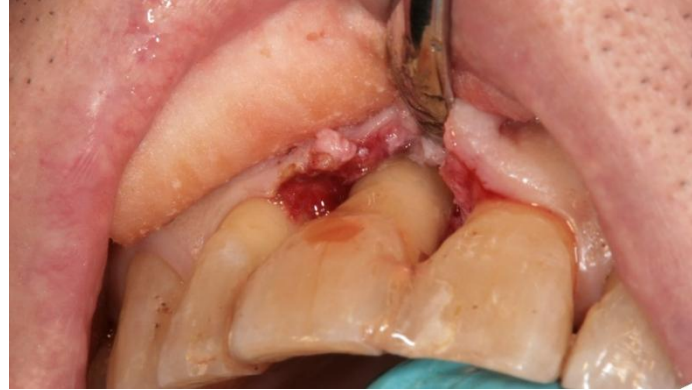
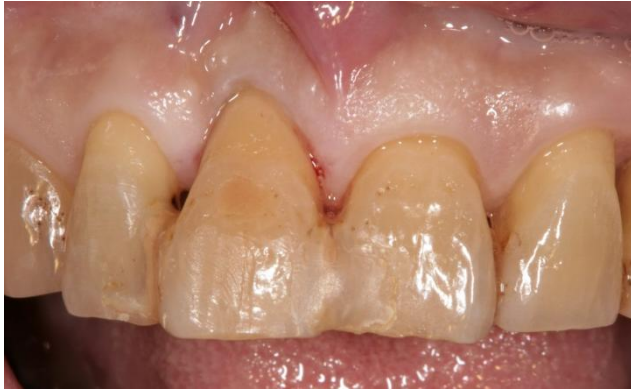部位:上顎右側中切歯(11歯) 術式:歯周組織再生療法 EMD

術前: 2017年 8月 5日

術中: 2019年 10月 5日

メンテナンス時:

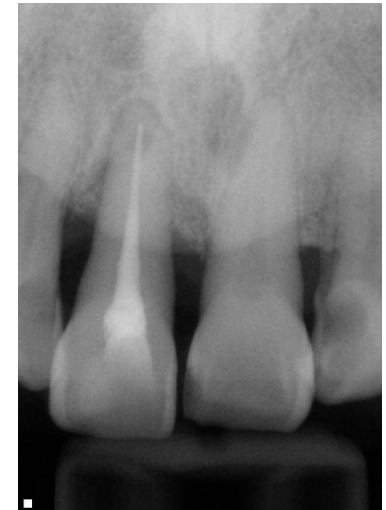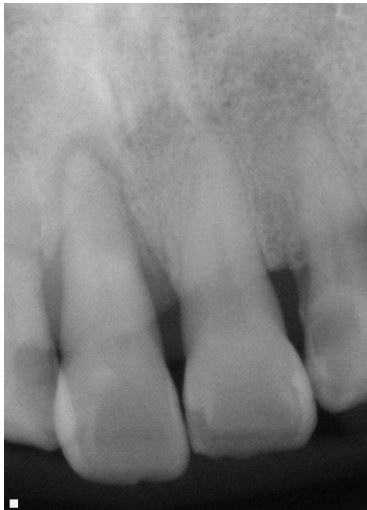2022年 6月 6日



術前:2017年 8月 5日

メンテナンス時:

2022年 6月 6日



症例番号:2
申請者氏名:川里 邦夫

指導医試験 提出症例視覚資料

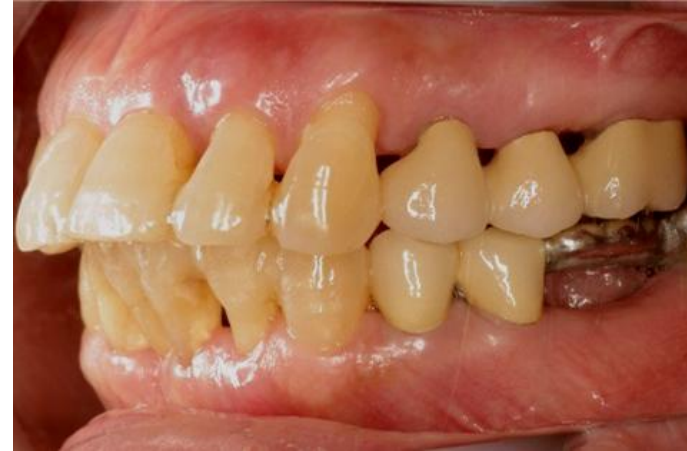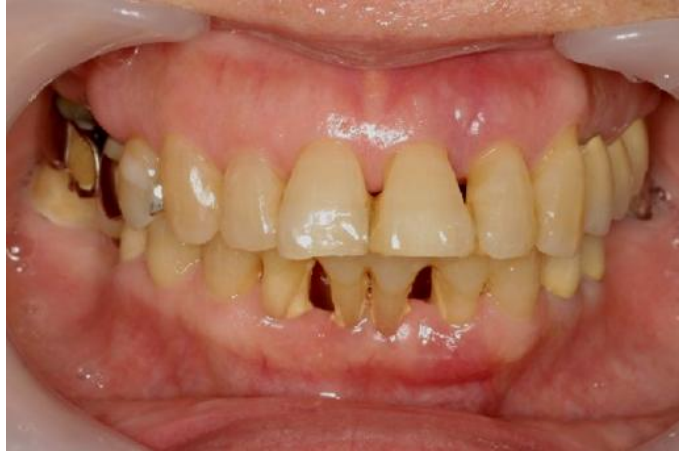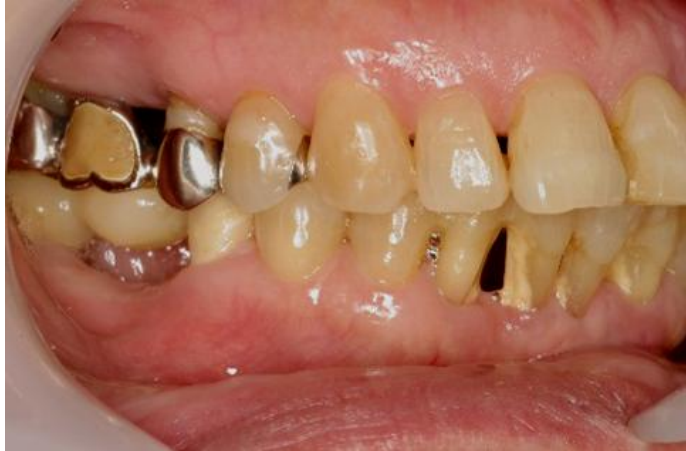- ◆ 症例番号 3 : 初診時 64才、女性
- ◆ 初診時: 2003年 12月 9日
- ◆ メインテナンス時: 2022年 6月 7日
- ◆ 歯周外科手術:
 - ① 部位: 上顎左側中切歯、側切歯、犬歯、第一、第二小臼歯
(21、22、23、24、25歯)
(術式: 歯周組織再生療法EMD)
 - ② 部位: 下顎右側第二大臼歯(47歯)
(術式: 歯肉剥離搔把術)

症例番号: 3

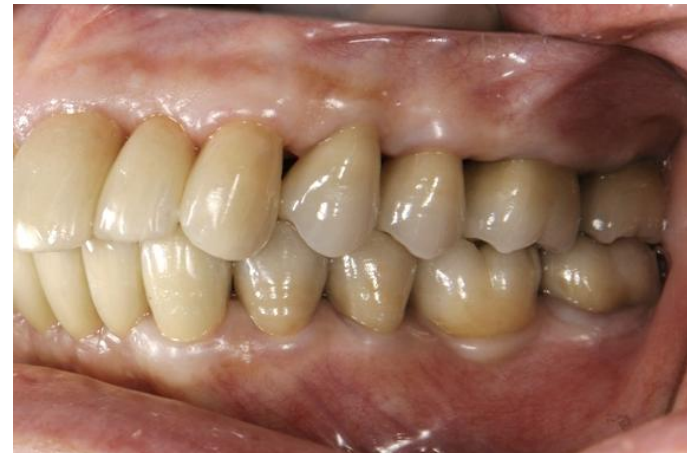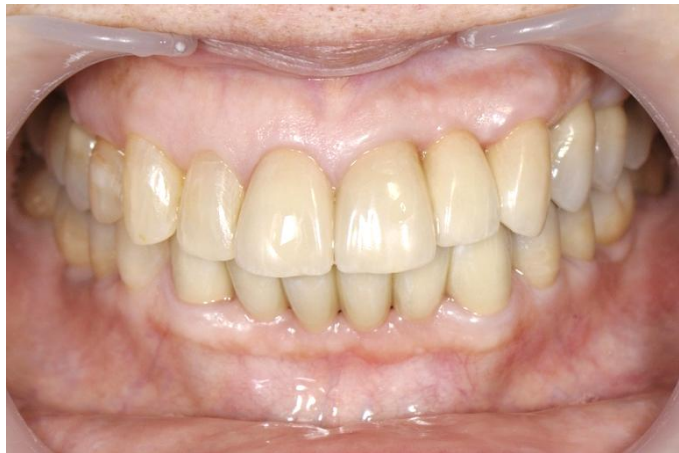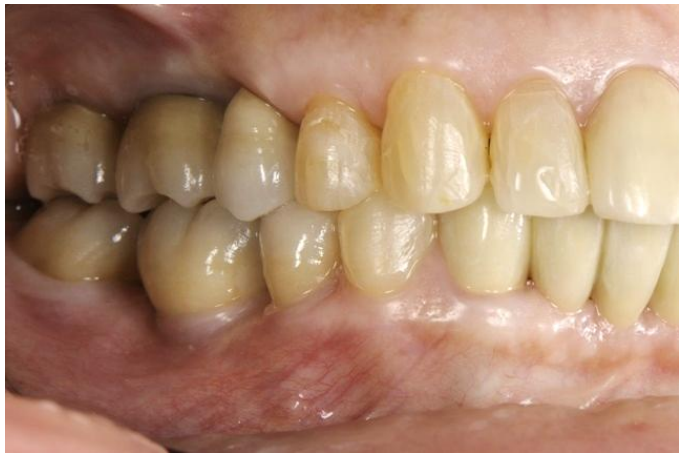申請者氏名: 川里 邦夫

症例番号:3 口腔内写真

初診時:2003年 12月 9日



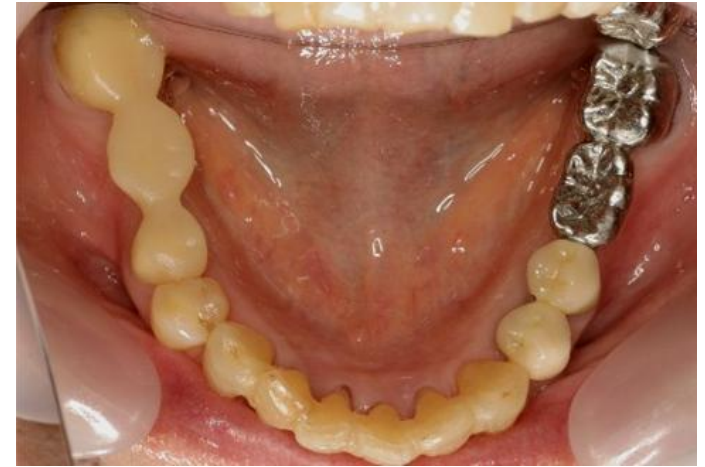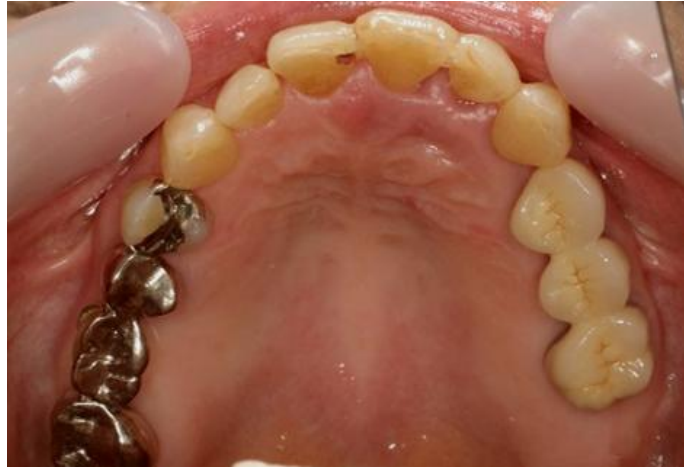メンテナンス時:2022年 6月 7日



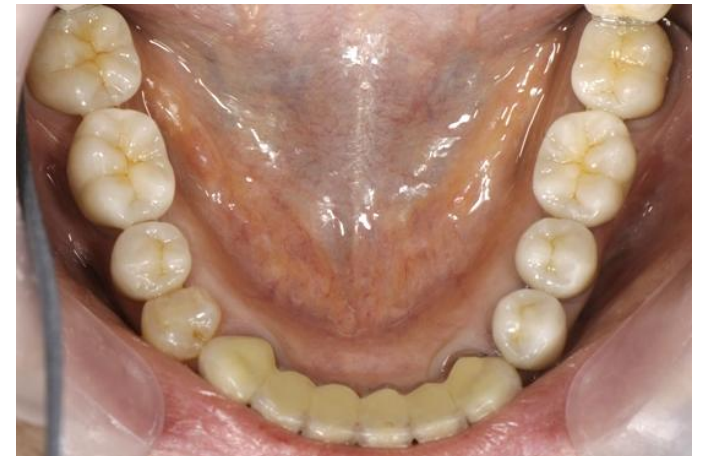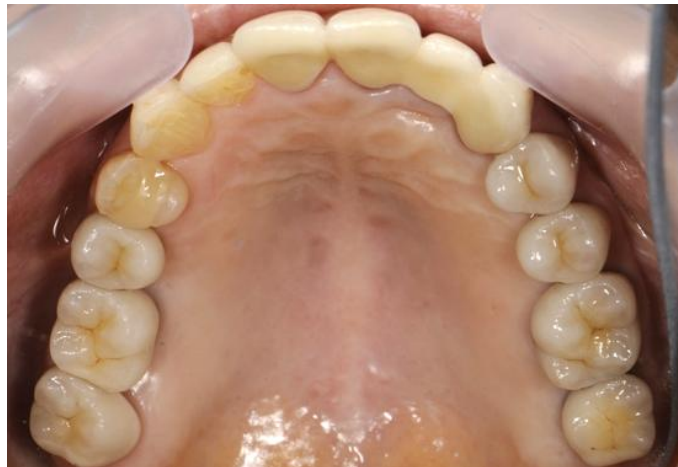症例番号:3 申請者氏名:川里 邦夫

症例番号:3 口腔内写真・咬合面

初診時:
2003年
12月
9日



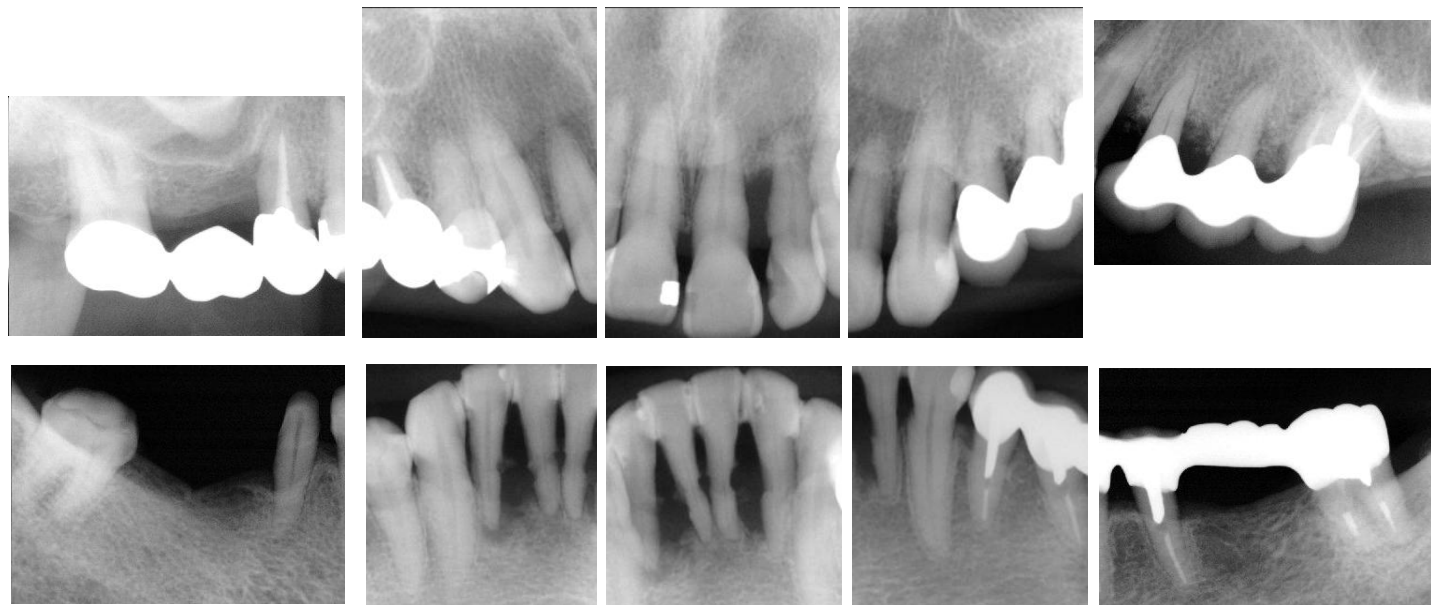
メンテナンス時:
2022年
6月
7日



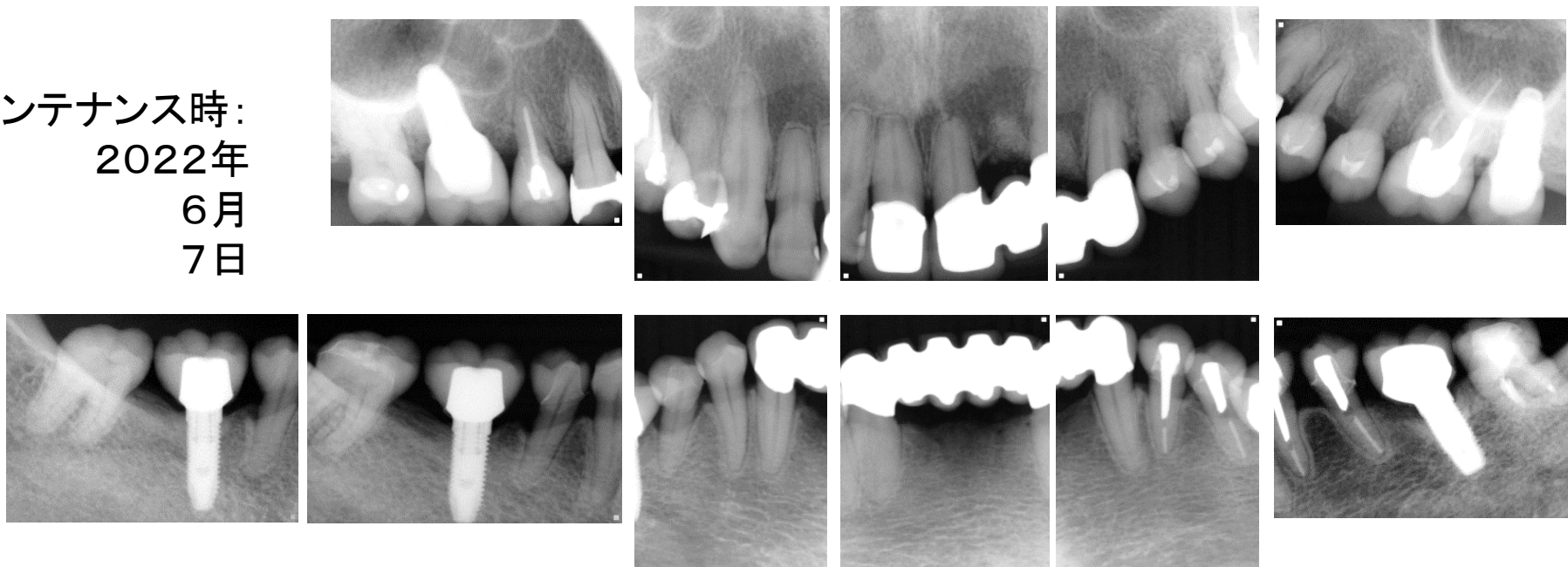
症例番号:3 申請者氏名:川里 邦夫

症例番号:3 X線写真

初診時:
2003年
12月
9日



メンテナンス時:
2022年
6月
7日



症例番号:3
申請者氏名:川里 邦夫

症例番号:3 歯周外科手術時:2005年 3月 25日

部位:上顎左側中切歯、側切歯、犬歯、第一、第二小臼歯(21, 22, 23、24, 25歯)

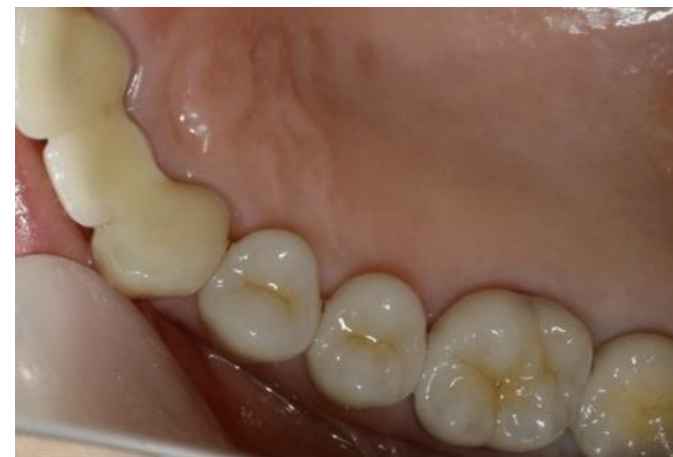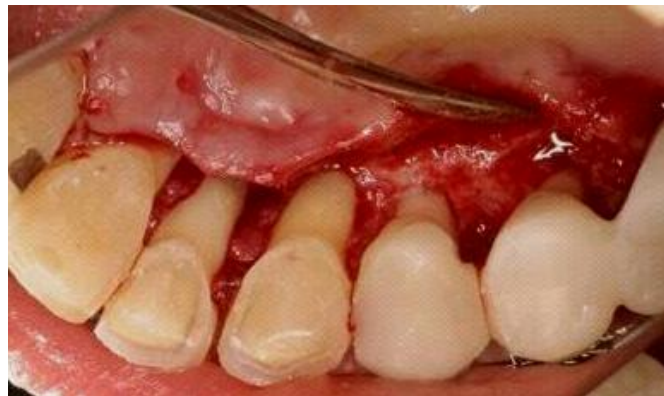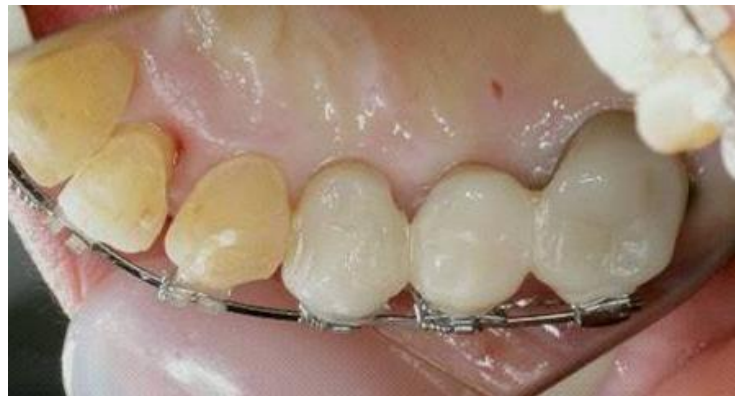術式:歯周組織再生療法 EMD

術前: 2005年 2月 22日

術中: 2005年 3月 25日

メンテナンス時:

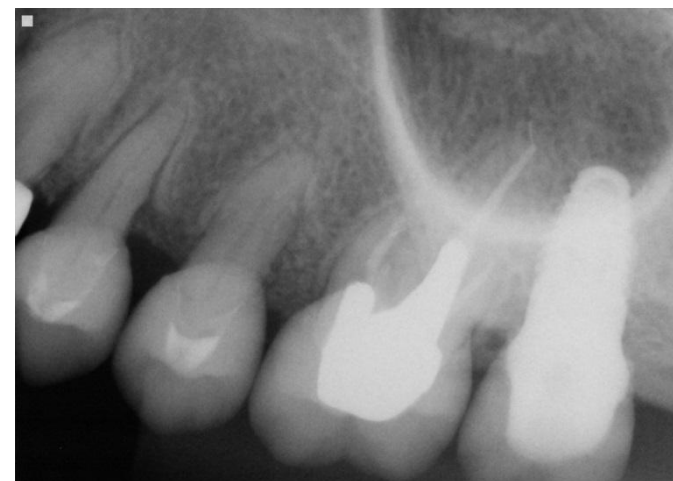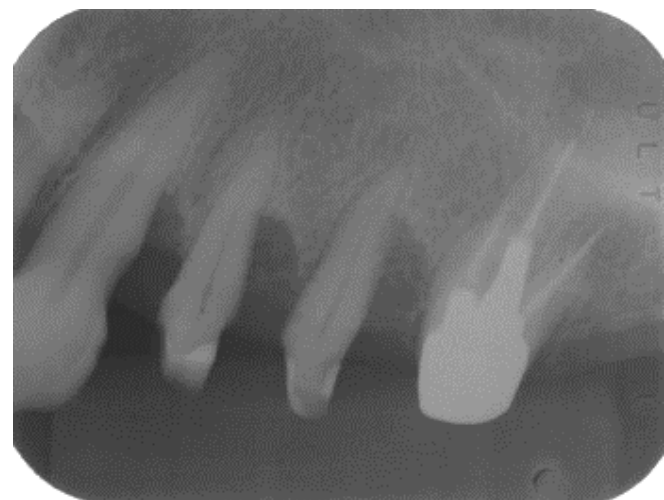
2022年 6月 7日



術前:2004年 10月 19日

メンテナンス時:

2022年 6月 7日



症例番号:3
申請者氏名:川里 邦夫

症例番号:3 歯周外科手術時:2005年 9月 21日

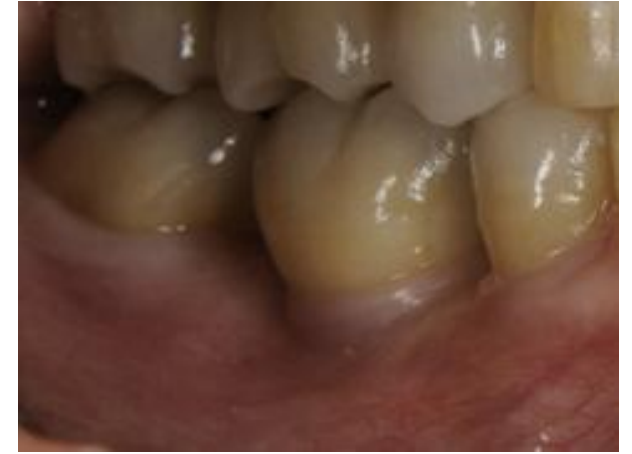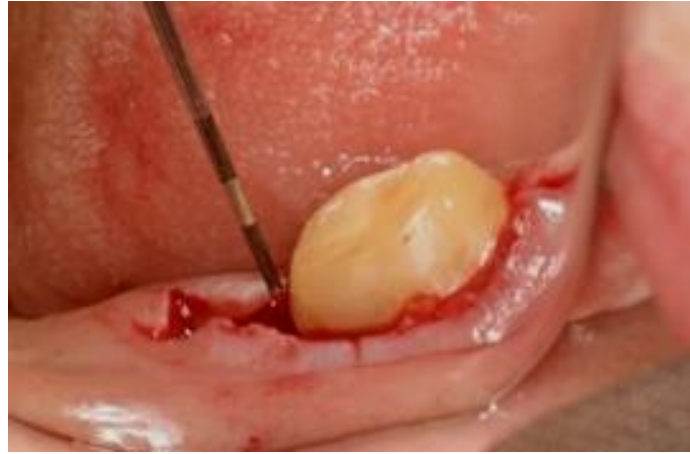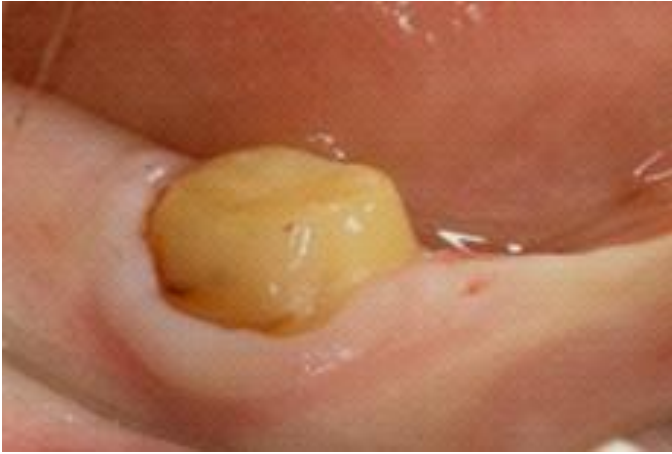部位:下顎右側第二大臼歯(47歯) 術式:歯肉剥離搔把術

術前: 2005年 9月 21日

術中: 2005年 9月 21日

メンテナンス時:

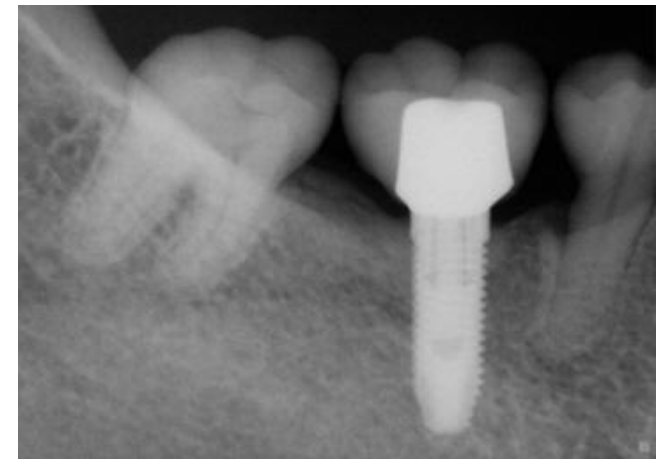
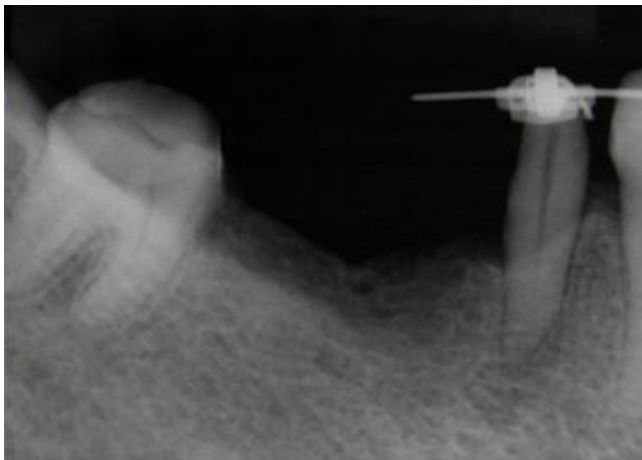
2022年 6月 7日



術前:2005年 5月21日

メンテナンス時:

2022年 6月 7日

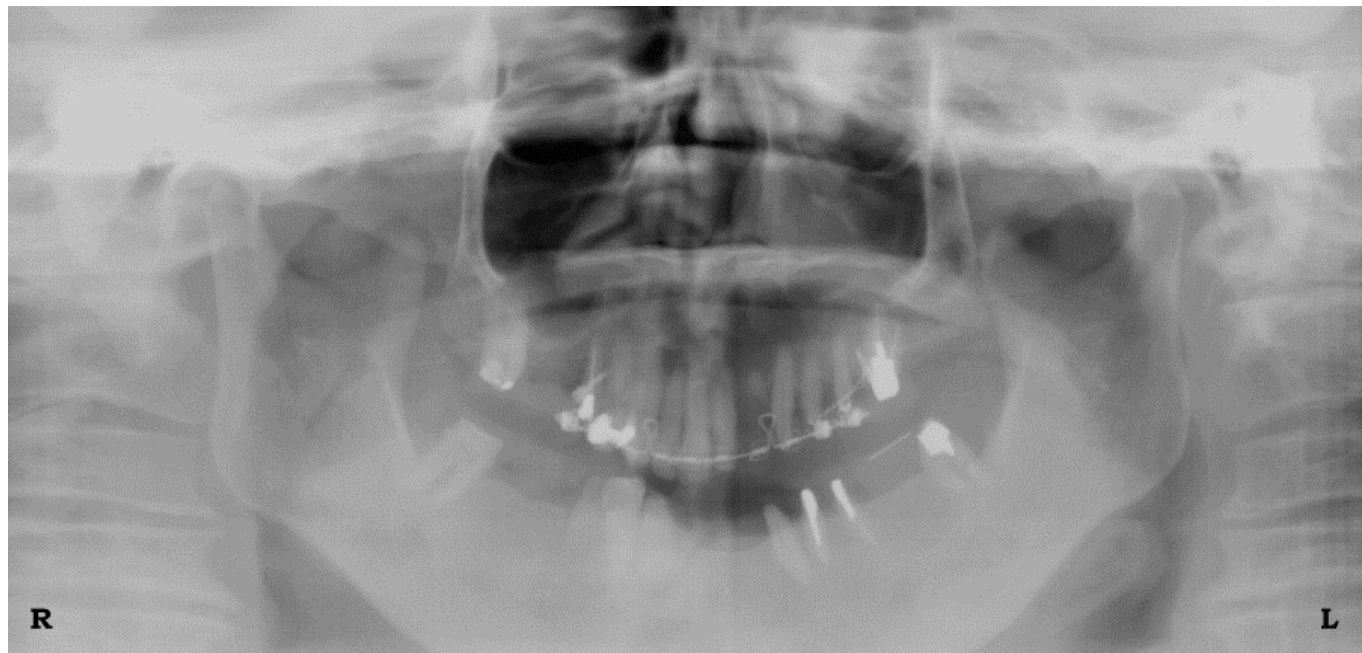


症例番号:3
申請者氏名:川里 邦夫

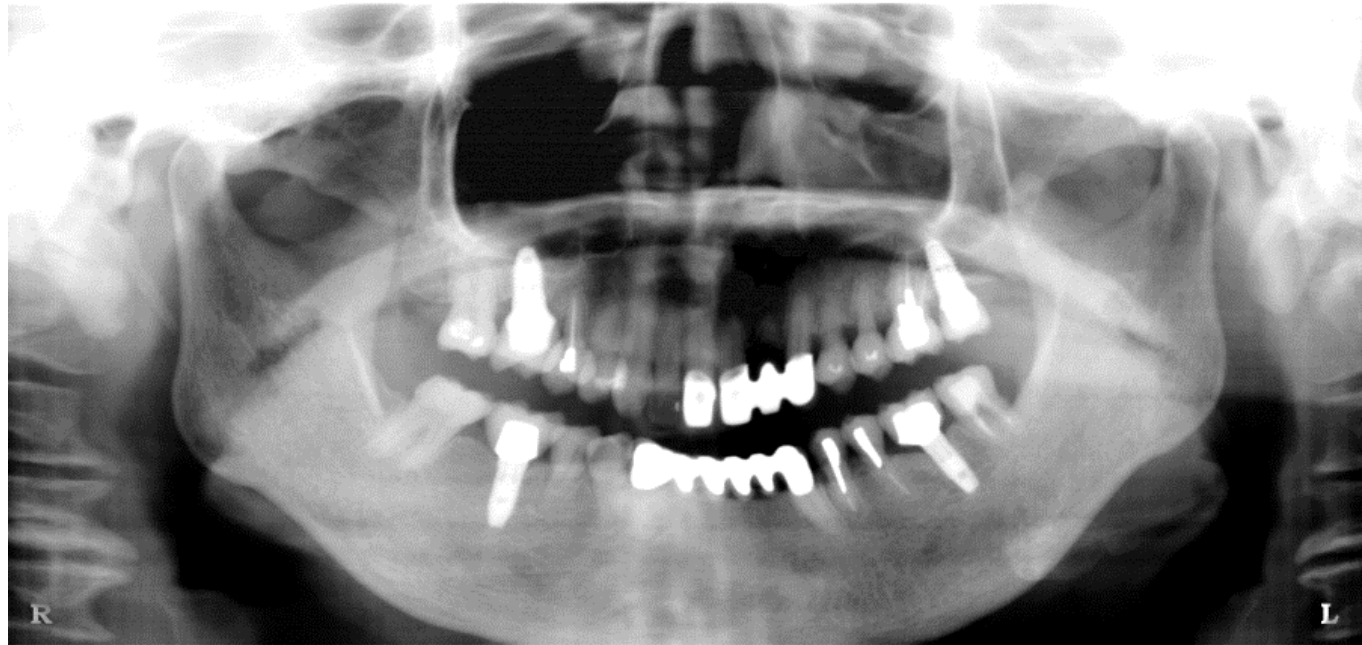症例番号： 3

パノラマX線写真

インプラント術前



インプラント術後



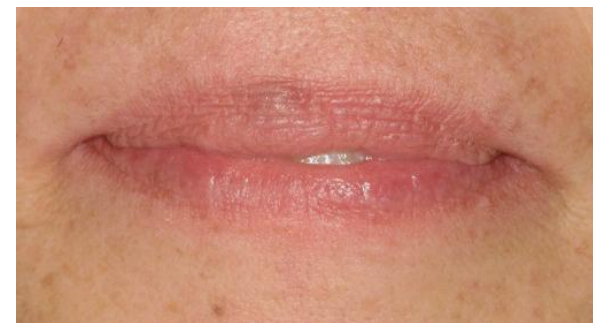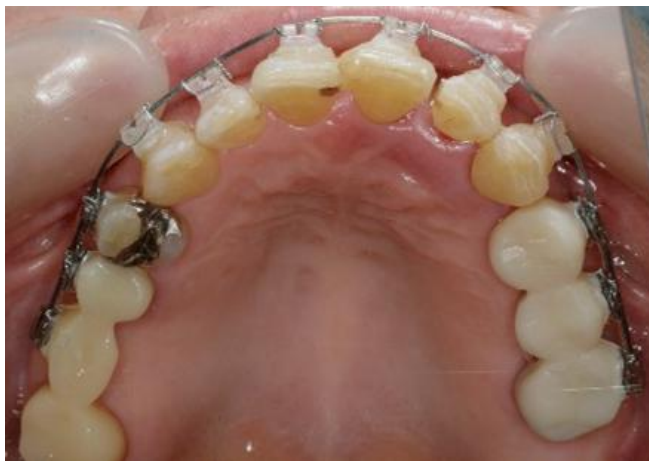症例番号：3

申請者氏名：川里 邦夫

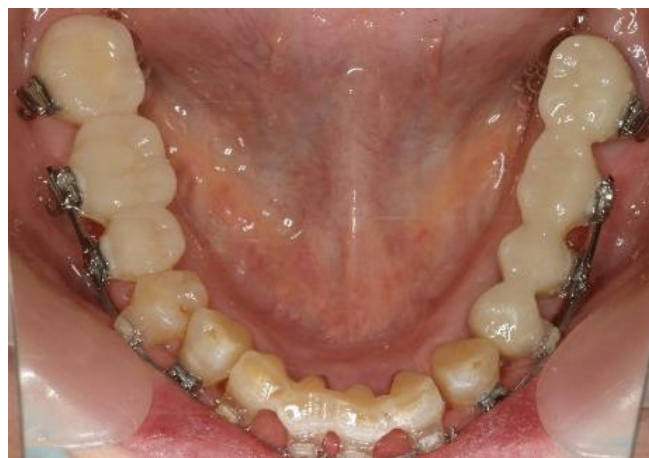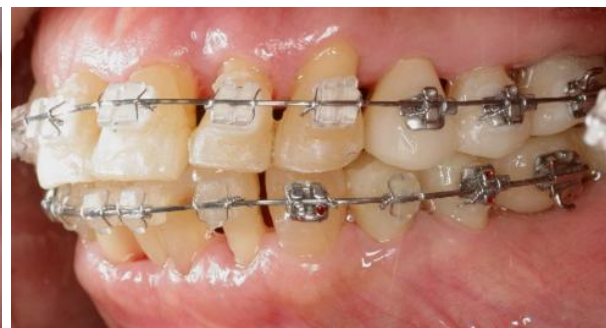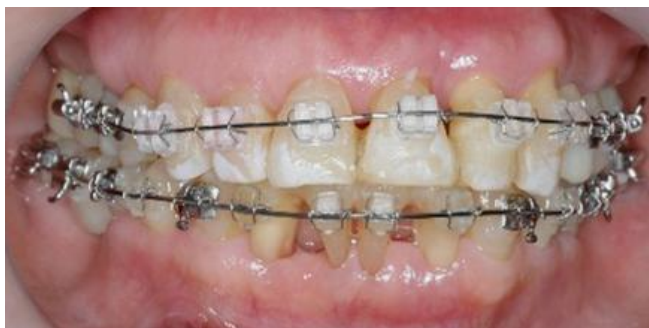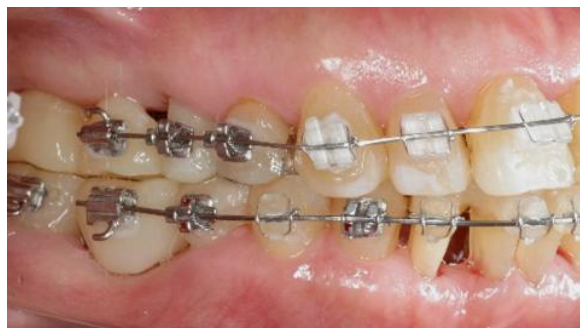矯正治療時:

2004年3月22日

～2005年7月19日



上下顎前歯の突出



上下顎前歯軸の修正

形態変化を伴った歯列の修正

咬合力の加わる方向の修正

症例番号: 3

申請者氏名: 川里 邦夫

指導医試験 提出症例視覚資料

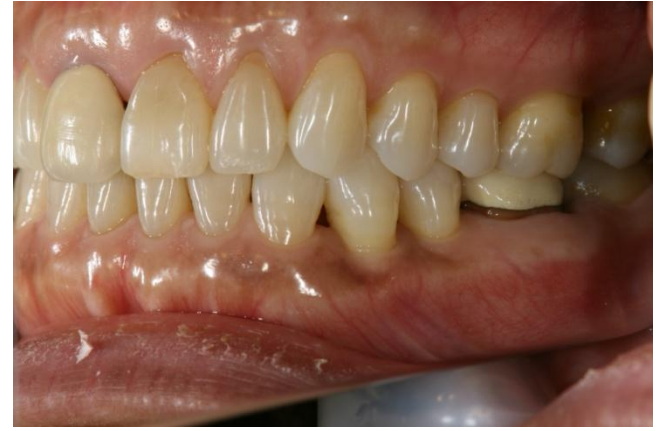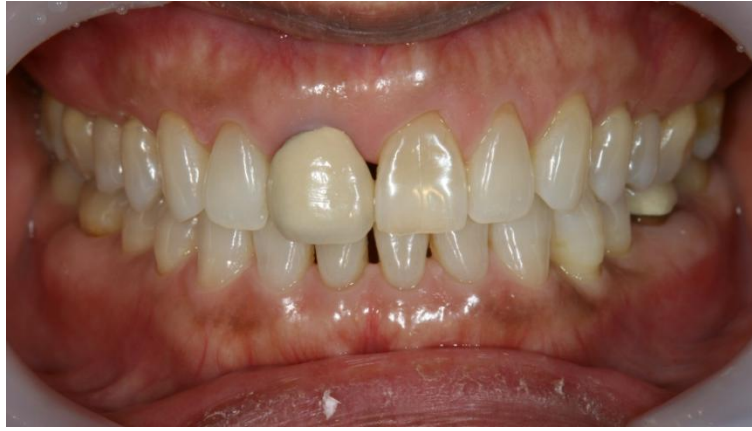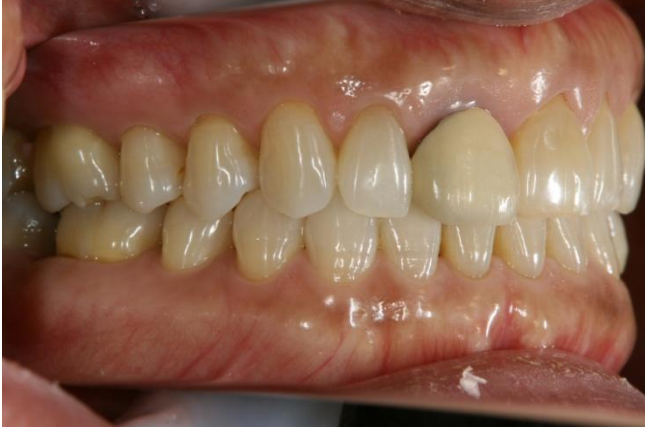- ◆ 症例番号 4 : 初診時 57才、女性
- ◆ 初診時: 2008年 11月 4日
- ◆ メインテナンス時: 2022年 2月 25日
- ◆ 歯周外科手術:
 - ① 部位: 下顎左側犬歯、第一、第二小臼歯(33、34、35歯)
(術式: 歯周組織再生療法EMD)
 - ② 部位: 上顎左側第二小臼歯、第一、第二大臼歯(25、26、27歯)
(術式: 歯肉剥離搔爬術)
 - ③ 部位: 下顎右側第二小臼歯、第一、第二大臼歯(45、46、47歯)
(術式: 歯肉剥離搔爬術)
 - ④ 部位: 上顎右側第二小臼歯、第一、第二大臼歯(15、16、17歯)
(術式: 歯周組織再生療法EMD)

症例番号: 4

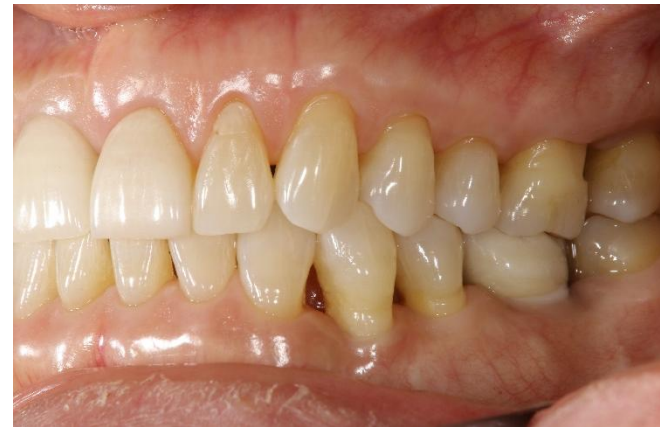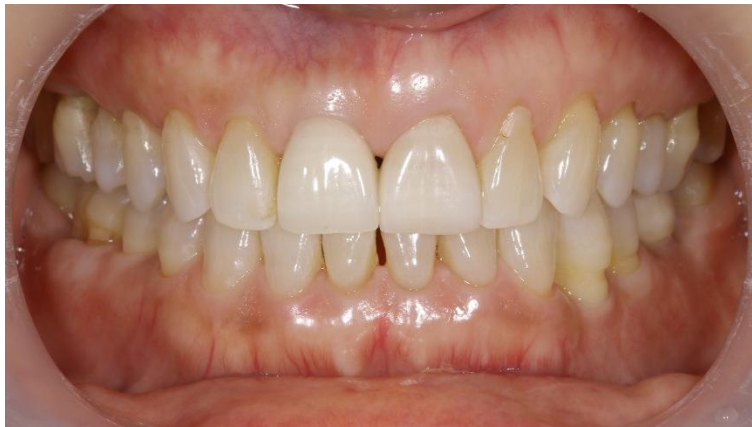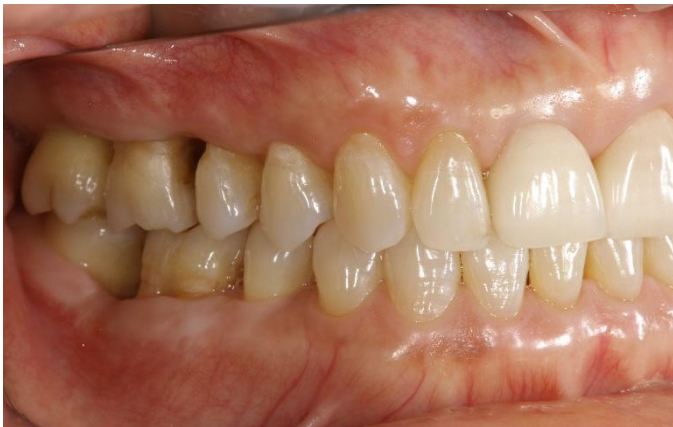申請者氏名: 川里 邦夫

症例番号:4 口腔内写真

初診時:2008年 11月 4日



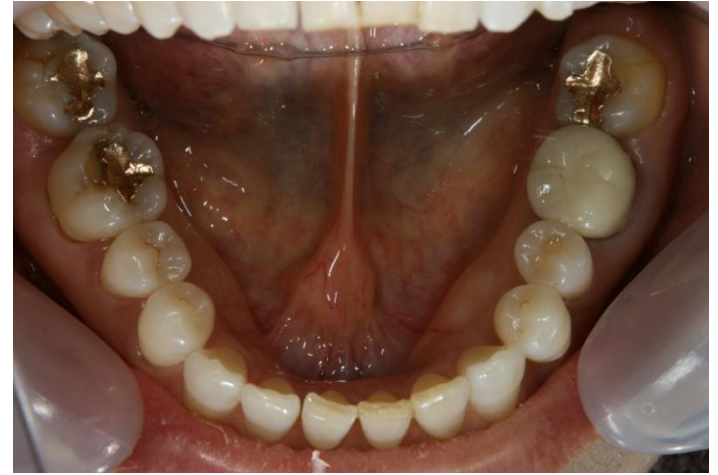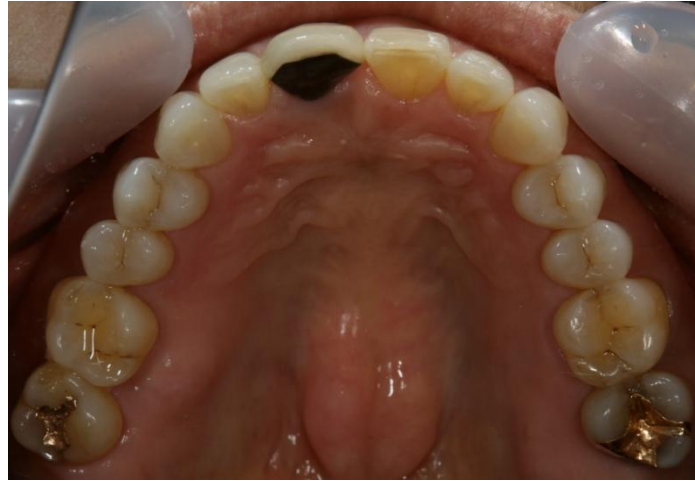メンテナンス時:2022年 2月 25日



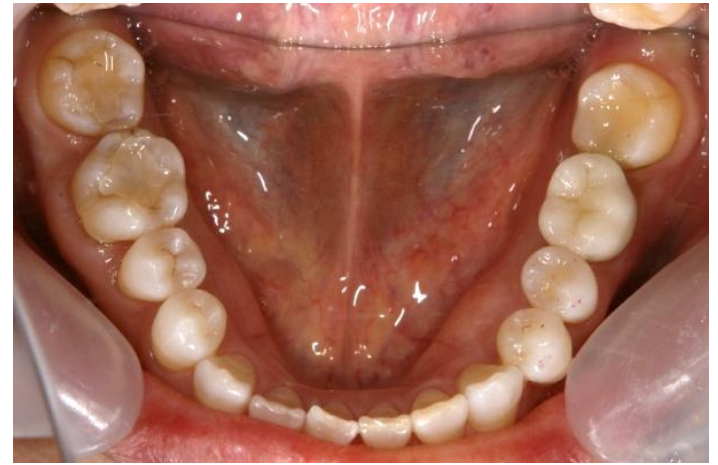
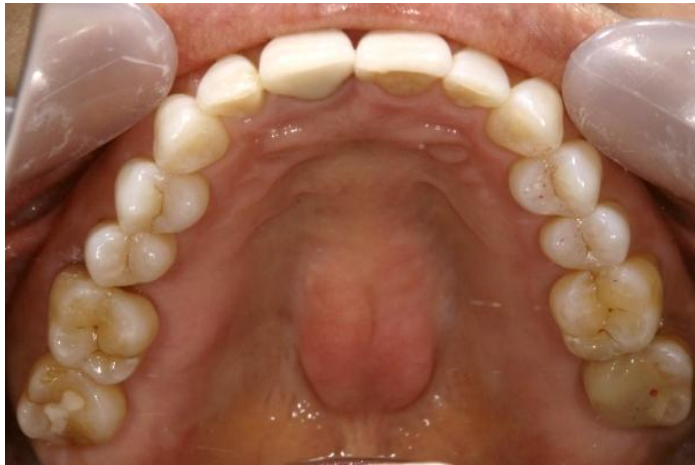症例番号:4 申請者氏名:川里 邦夫

症例番号:4 口腔内写真・咬合面

初診時:
2008年
11月
4日

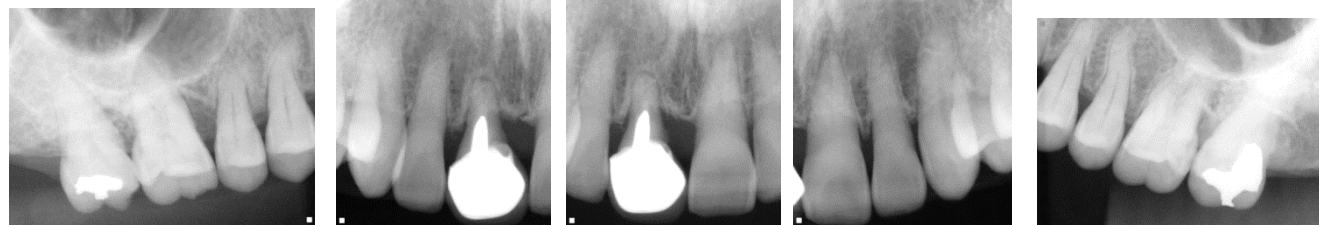


メンテナンス時:
2022年
2月
25日

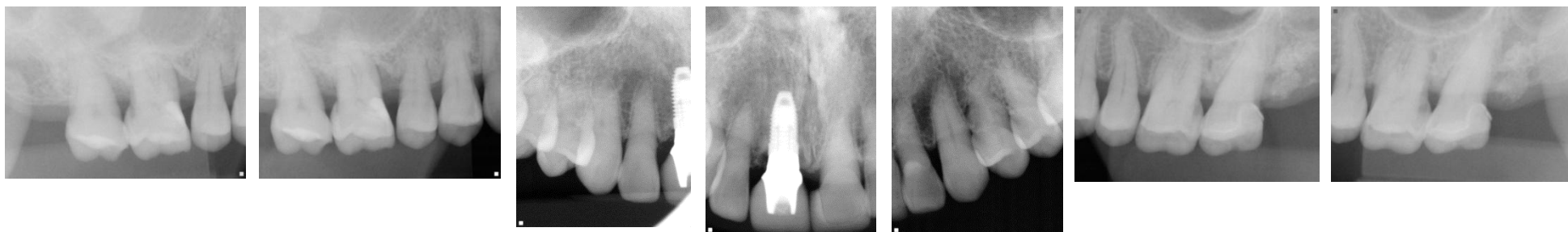
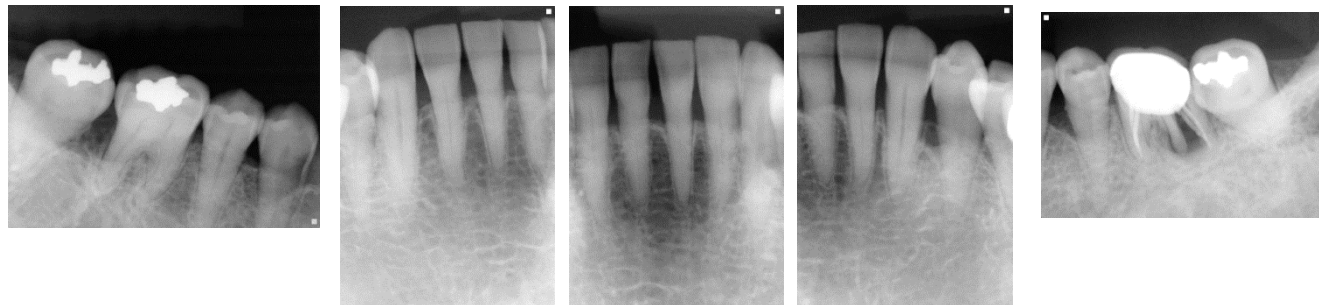


症例番号:4 申請者氏名:川里 邦夫

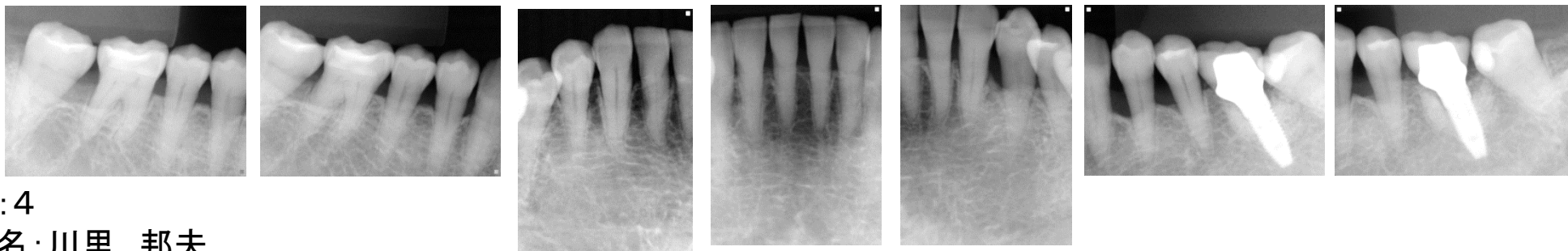
症例番号:4 X線写真



初診時: 2008年 11月 4日



メンテナンス時: 2022年 2月 25日



症例番号:4

申請者氏名:川里 邦夫

症例番号:4 歯周外科手術時: 2009年 2月 4日

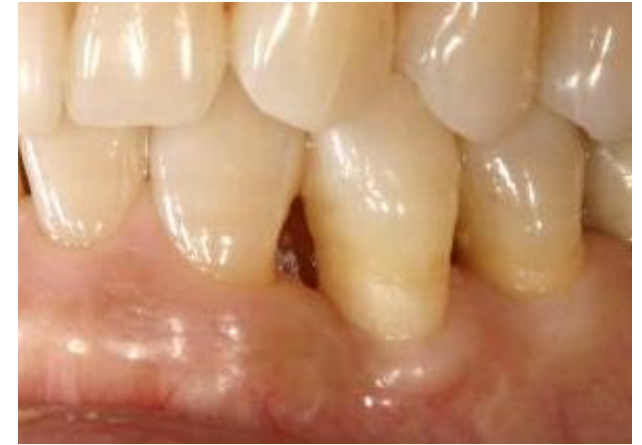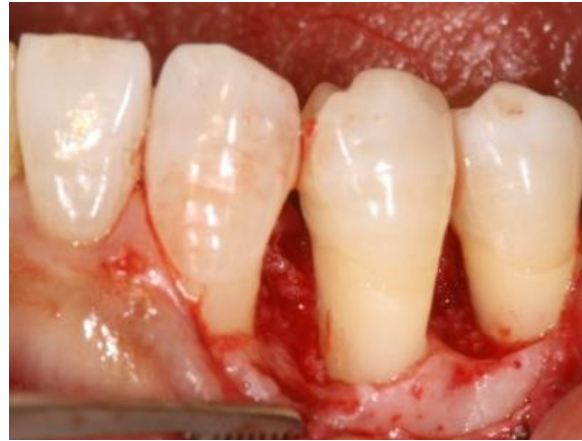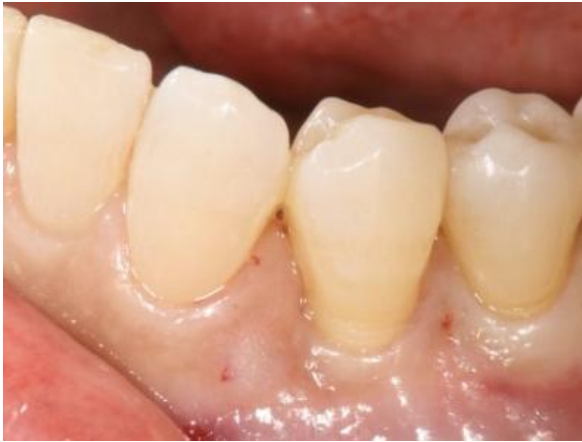部位:下顎左側犬歯、第一、第二小臼歯(33, 34, 35歯) 術式:歯周組織再生療法 EMD

術前: 2009年 2月 4日

術中: 2009年 2月 4日

メンテナンス時:

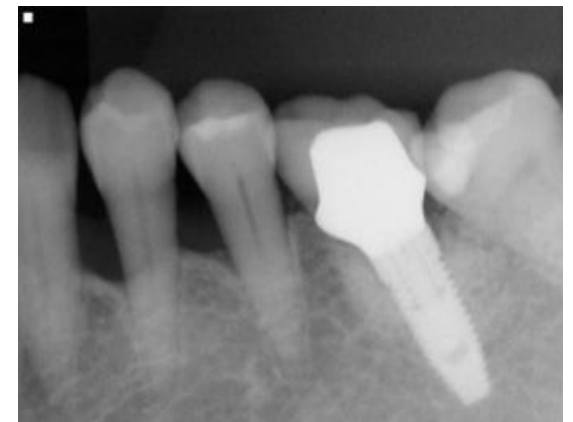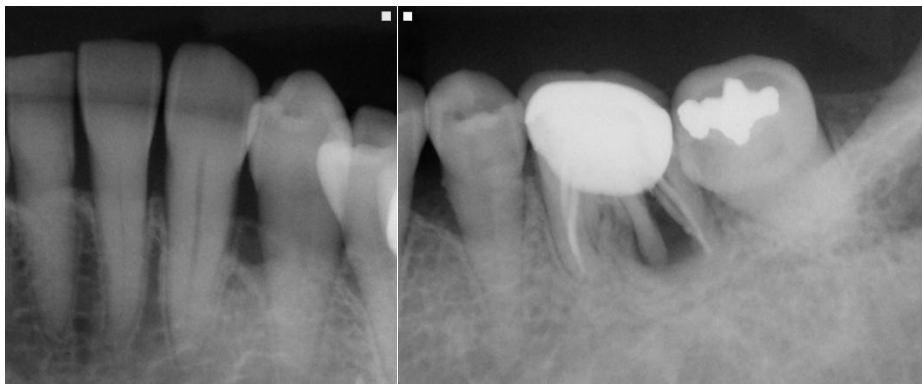
2022年 2月 25日



術前: 2008年 11月 4日

メンテナンス時:

2022年 2月 25日



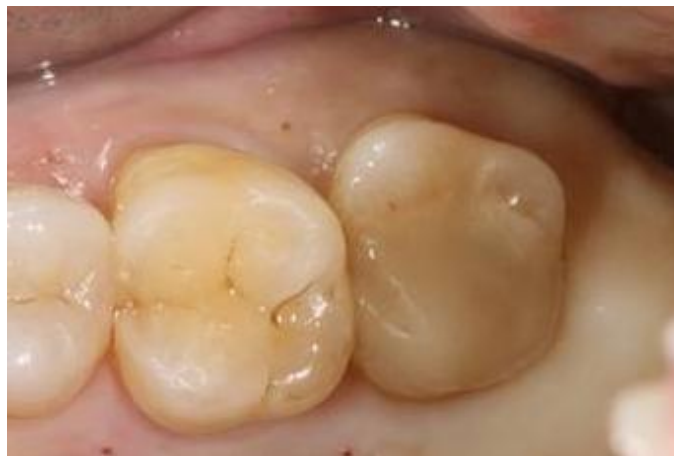症例番号:4

申請者氏名:川里 邦夫

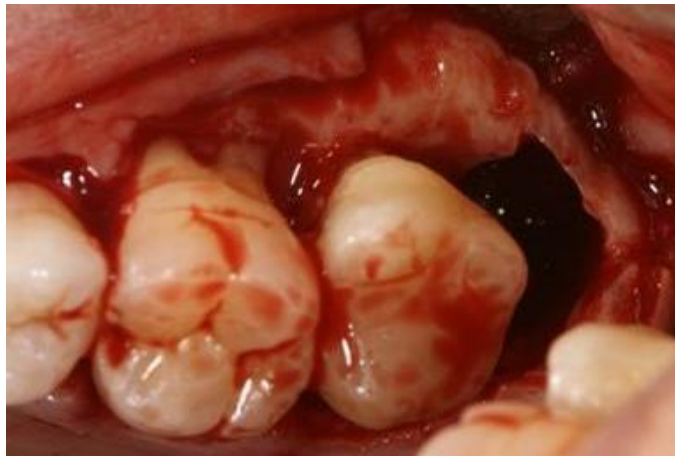症例番号:4 歯周外科手術時: 2009年 3月 24日

部位:上顎左側第二小臼歯、第一、第二大臼歯(25, 26, 27歯) 術式:歯肉剥離搔把術

術前: 2009年 3月 24日

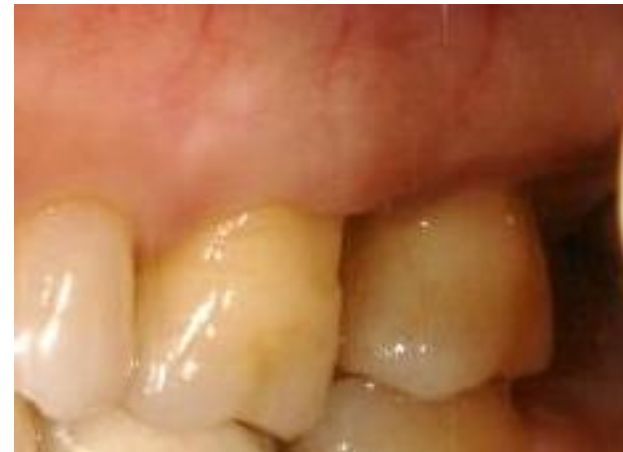

術中: 2009年 3月 24日

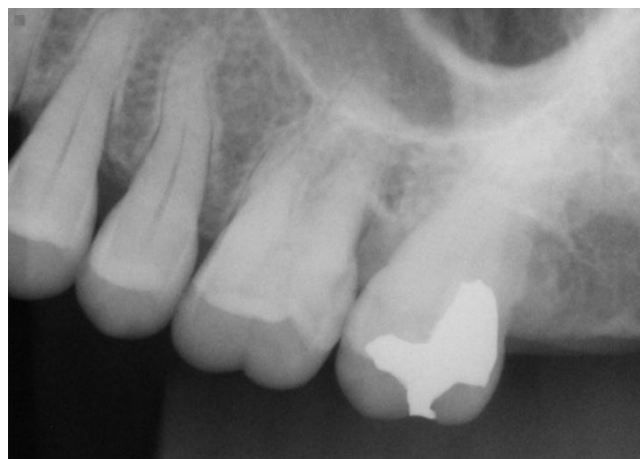

メンテナンス時:

2022年 2月 25日

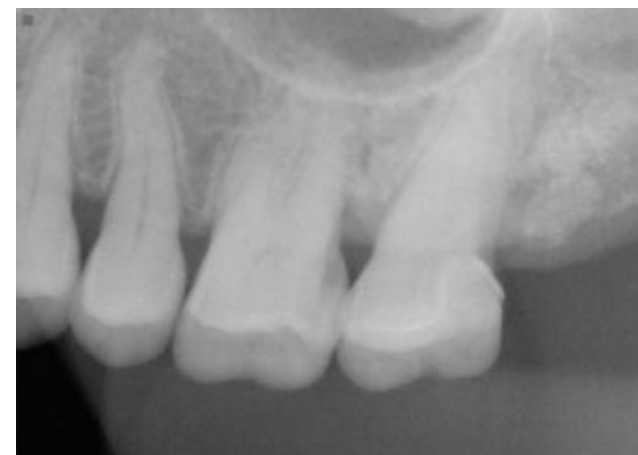

術前: 2008年 11月 4日



メンテナンス時:

2022年 2月 25日

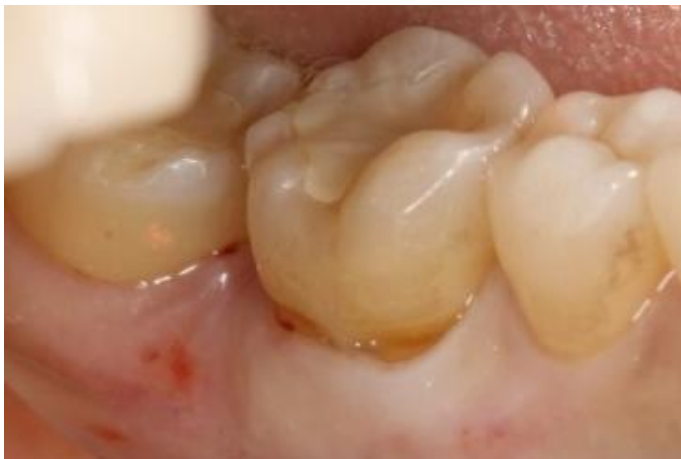

症例番号:4
申請者氏名:川里 邦夫

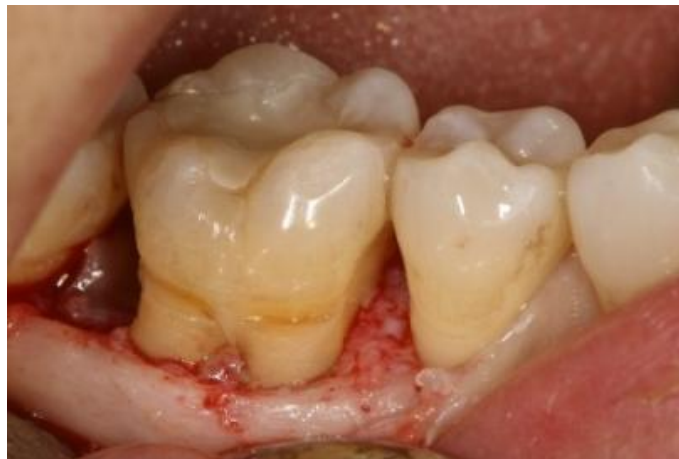症例番号:4 歯周外科手術時: 2009年 6月 1日

部位:下顎右側第二小臼歯、第一、第二大臼歯(45, 46, 47歯) 術式:歯肉剥離搔把術

術前: 2009年 6月 1日

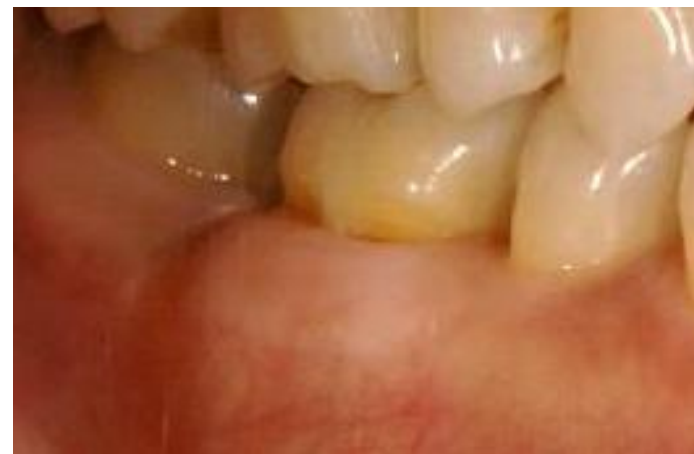

術中: 2009年 6月 1日

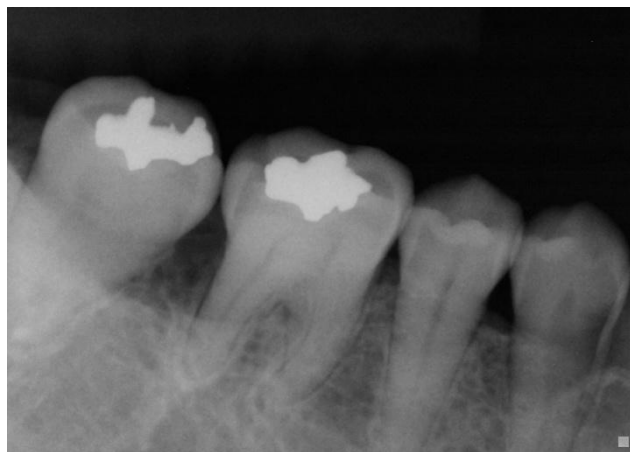

メンテナンス時:

2022年 2月 25日

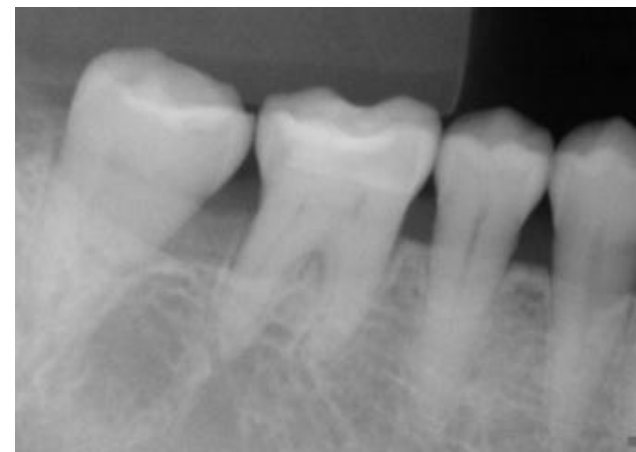

術前: 2008年 11月 4日



メンテナンス時:

2022年 2月 25日



症例番号:4
申請者氏名:川里 邦夫

症例番号:4 歯周外科手術時: 2009年 8月 14日

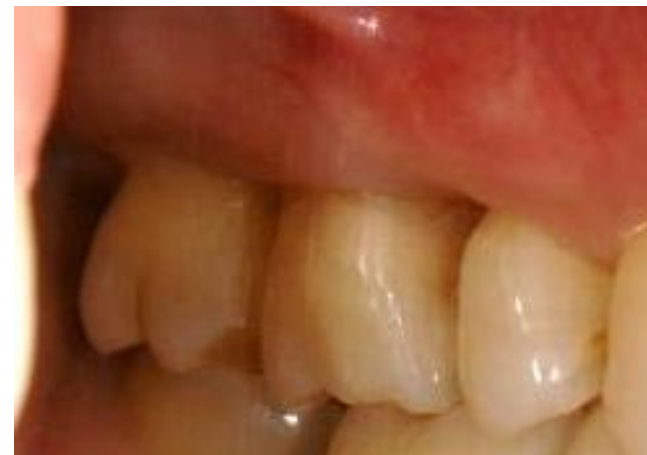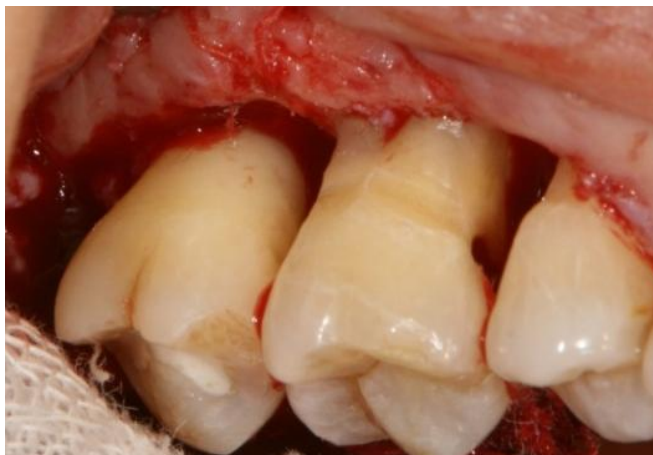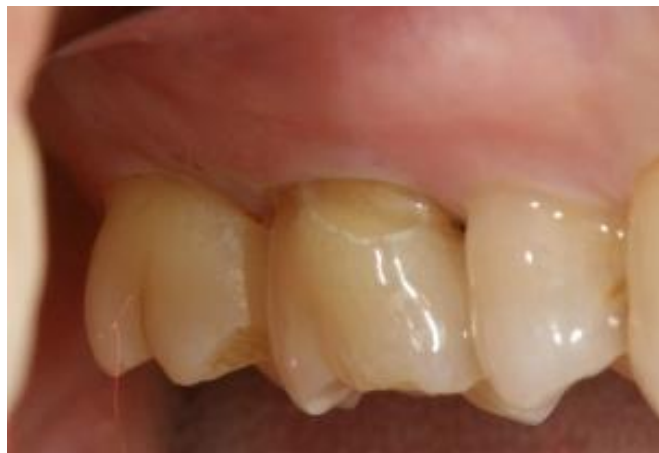部位:上顎右側第二小臼歯、第一、第二大臼歯(15, 16, 17歯) 術式:歯周組織再生療法EMD

術前: 2011年 8月 9日

術中: 2009年 8月 14日

メンテナンス時:

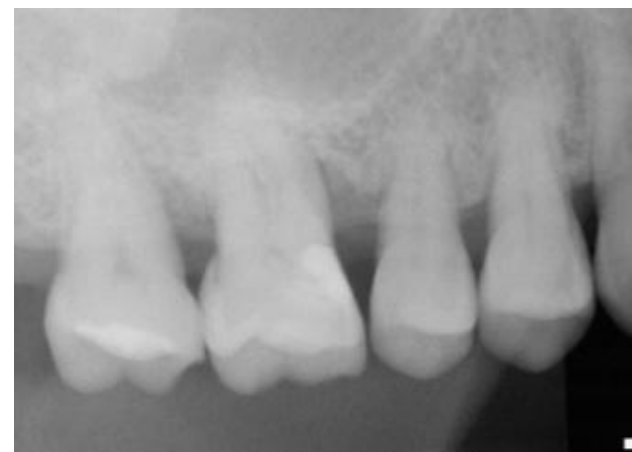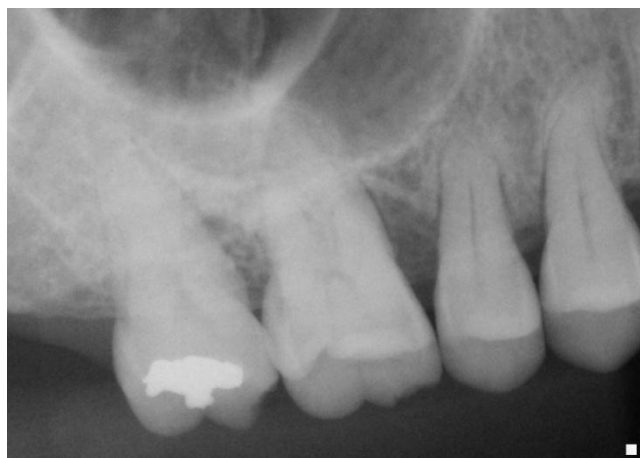2022年 2月 25日



術前: 2008年 11月 4日

メンテナンス時:

2022年 2月 25日

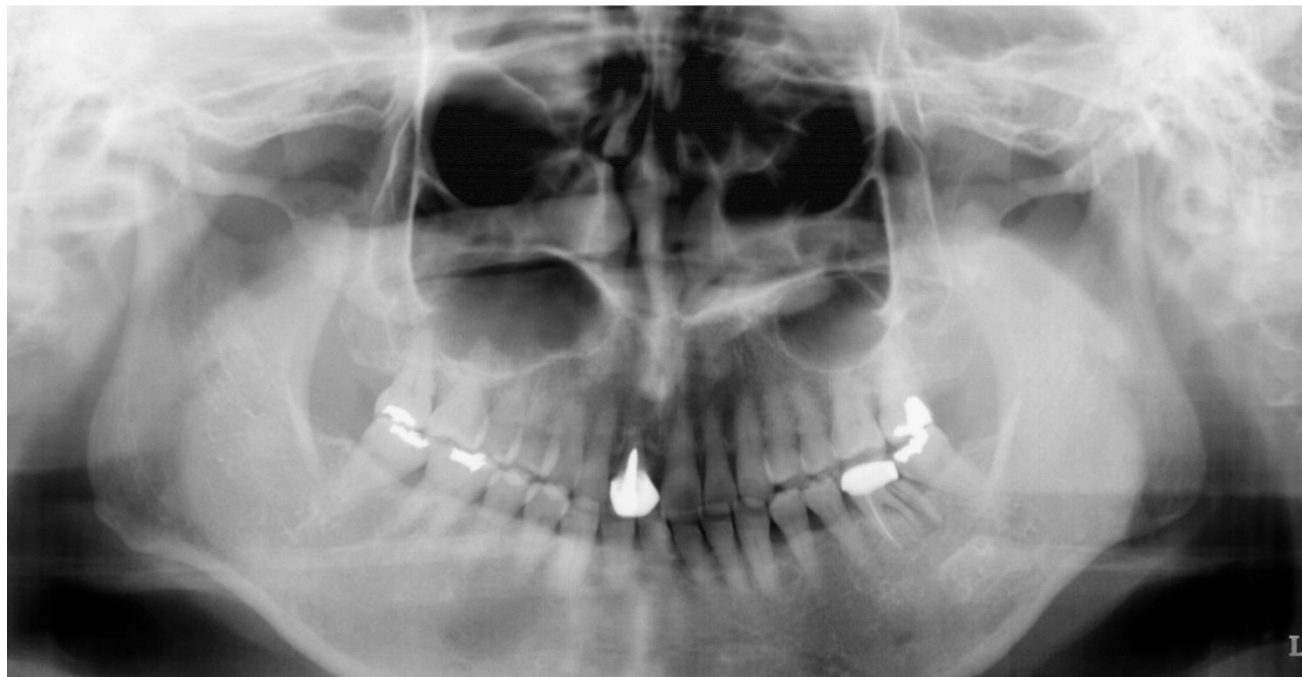


症例番号:4
申請者氏名:川里 邦夫

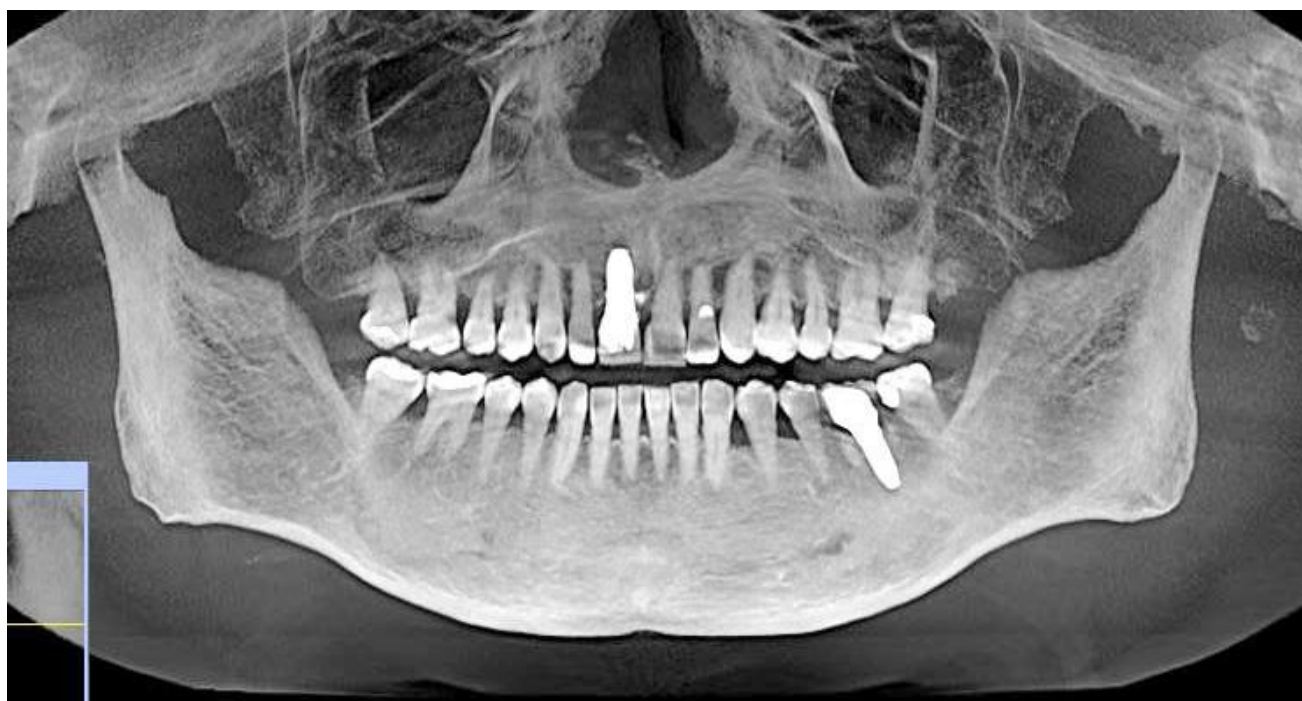症例番号： 4

パノラマX線写真

インプラント術前



インプラント術後



症例番号：4

申請者氏名：川里 邦夫

指導医試験 提出症例視覚資料

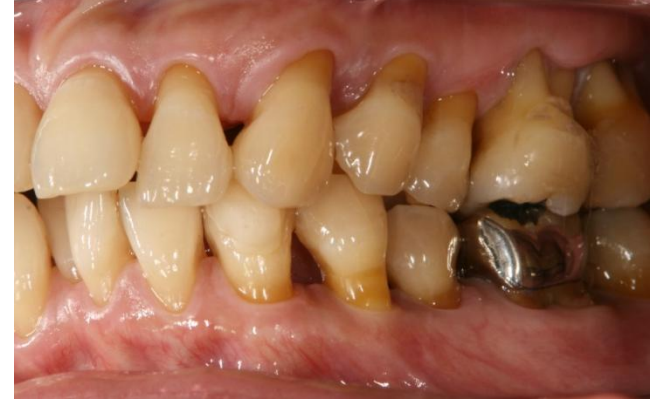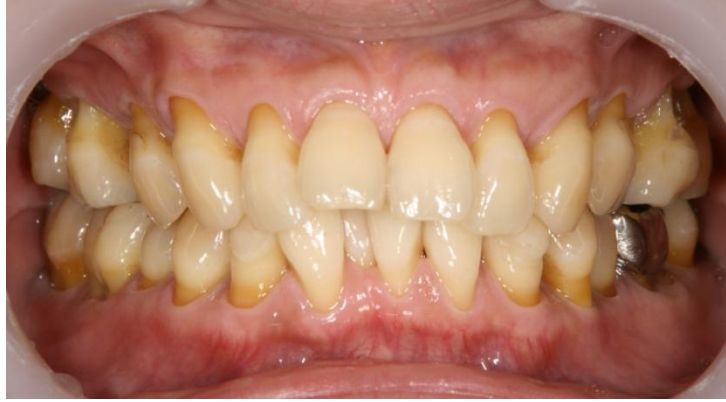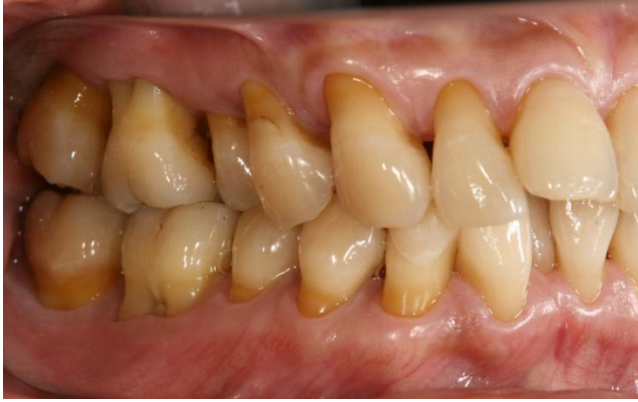- ◆ 症例番号 5 : 初診時 47才、女性
- ◆ 初診時: 2012年 2月 22日
- ◆ メインテナンス時: 2022年 4月 20日
- ◆ 歯周外科手術:
 - ① 部位: 下顎右側第一、第二大臼歯(46、47歯)
(術式: トンネリング、歯周組織再生療法EMD)
 - ② 部位: 下顎左側第一大臼歯(36歯)
(術式: ルートセパレーション)
 - ③ 部位: 上顎左側第一大臼歯(26歯)
(術式: トライセクション)
 - ④ 部位: 上顎右側第一、第二大臼歯(16、17歯)
(術式: 歯周組織再生療法EMD)

症例番号: 5

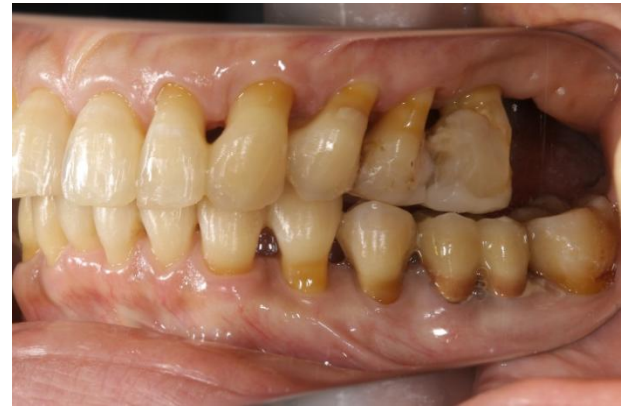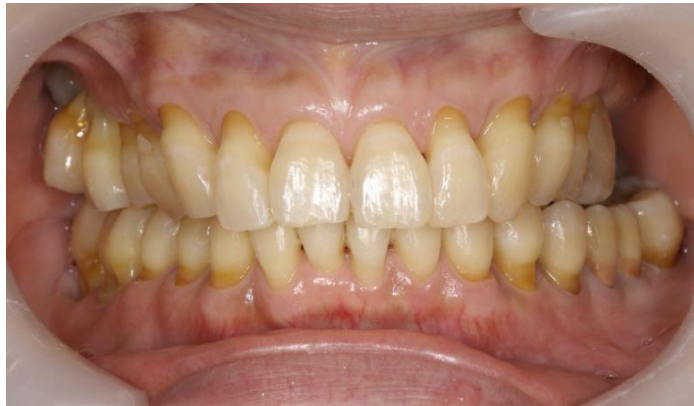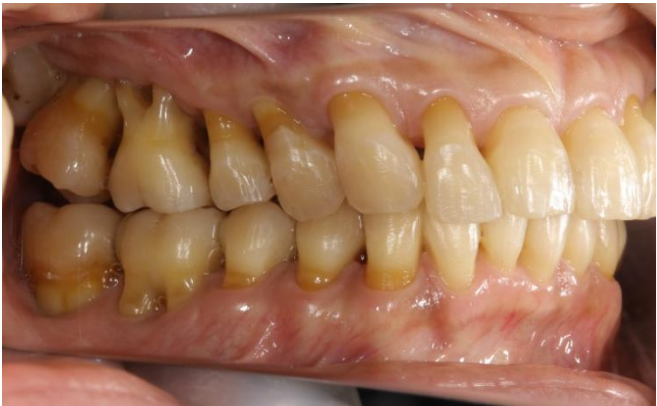申請者氏名: 川里 邦夫

症例番号:5 口腔内写真

初診時:2012年 2月 22日



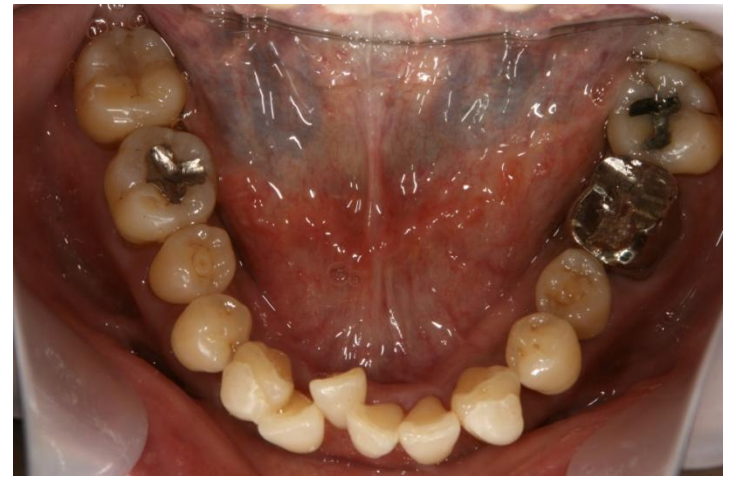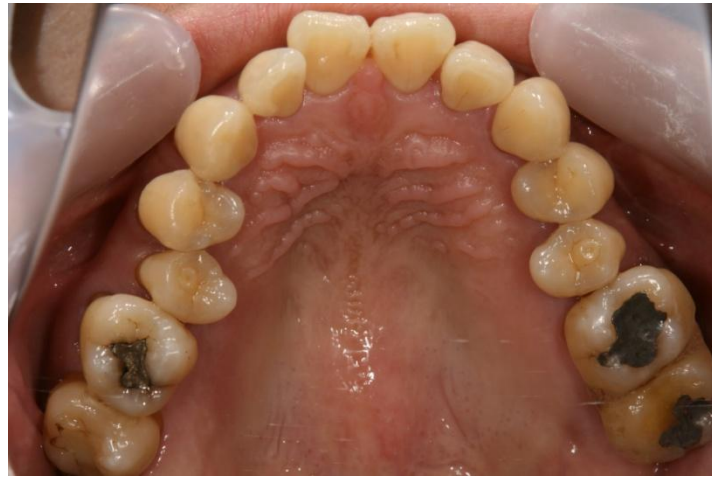メンテナンス時:2022年 4月 20日



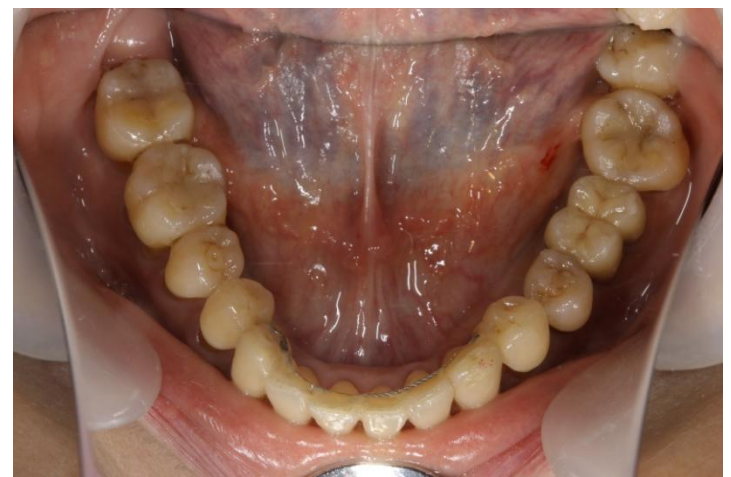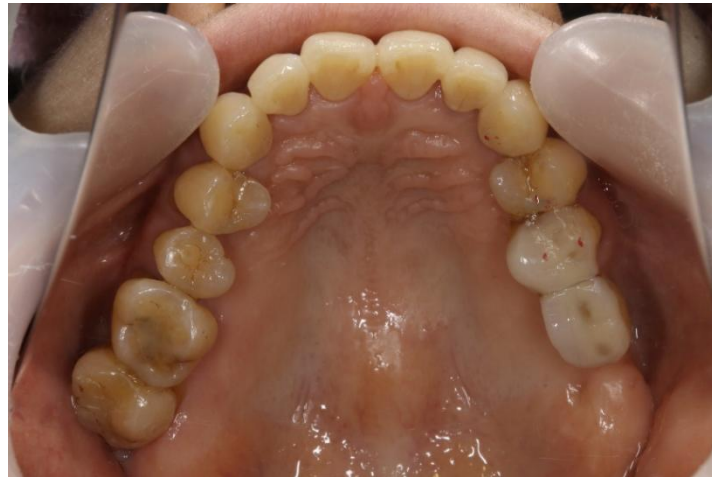症例番号:5 申請者氏名:川里 邦夫

症例番号:5 口腔内写真・咬合面

初診時:
2012年
2月
22日

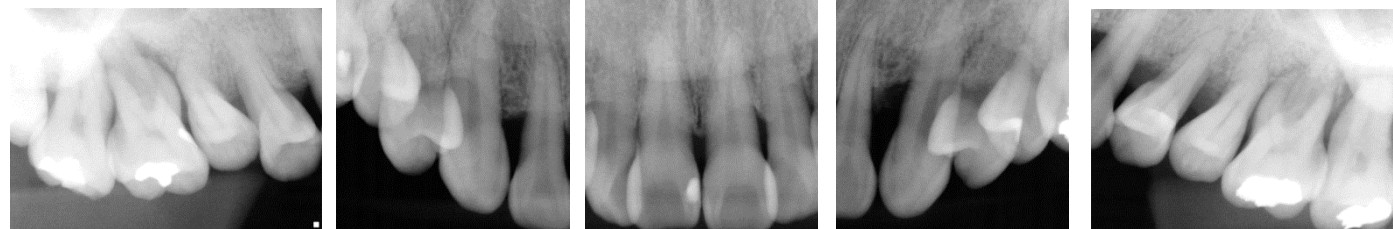

メンテナンス時:
2022年
4月
20日

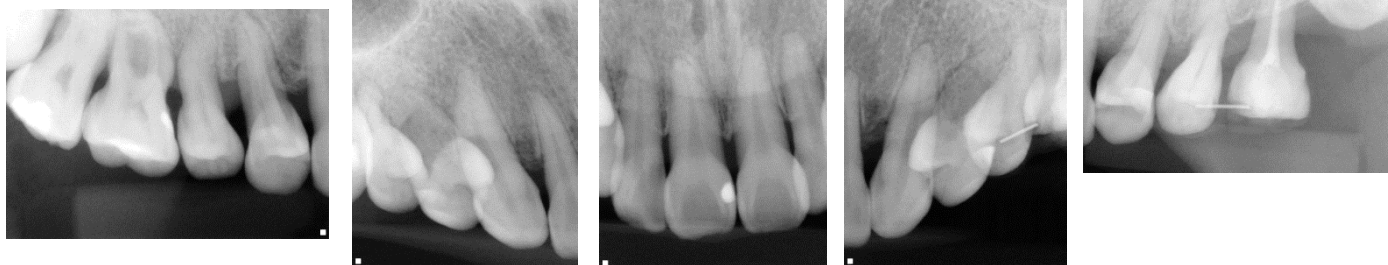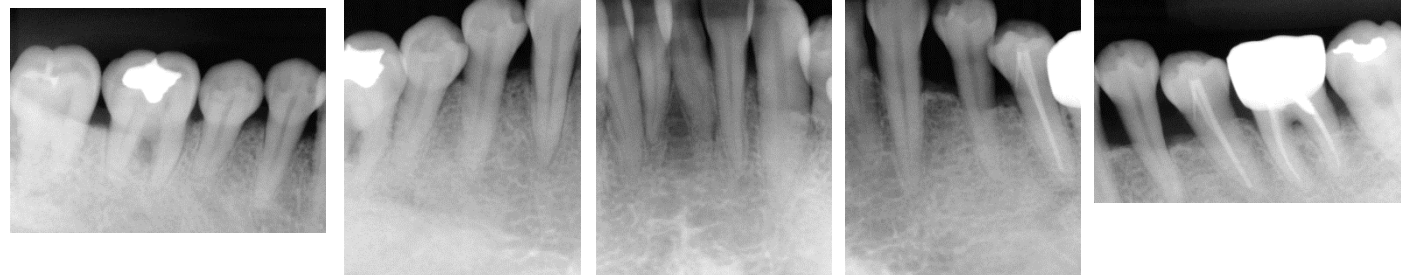


症例番号:5 申請者氏名:川里 邦夫

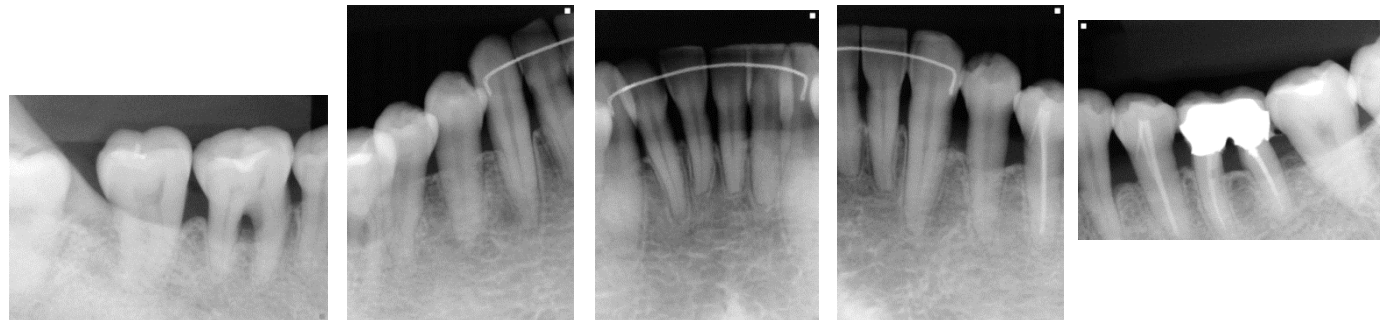
症例番号:5 X線写真



初診時: 2012年 2月 22日



メンテナンス時: 2022年 4月 20日



症例番号:5
申請者氏名:川里 邦夫

症例番号:5 歯周外科手術時: 2012年 10月 26日

部位:下顎右側第一大臼歯(46歯) 術式:トンネリング

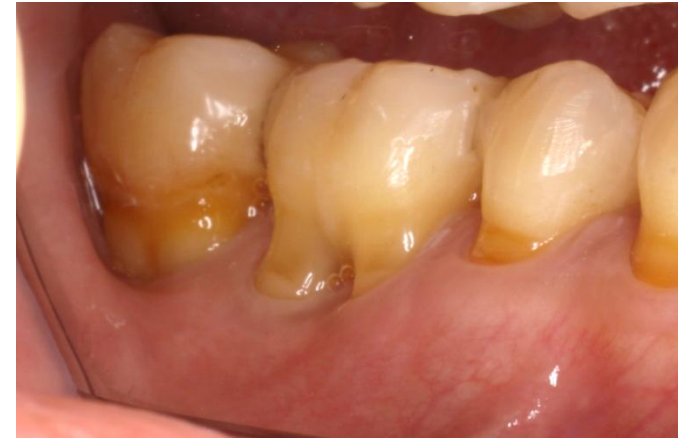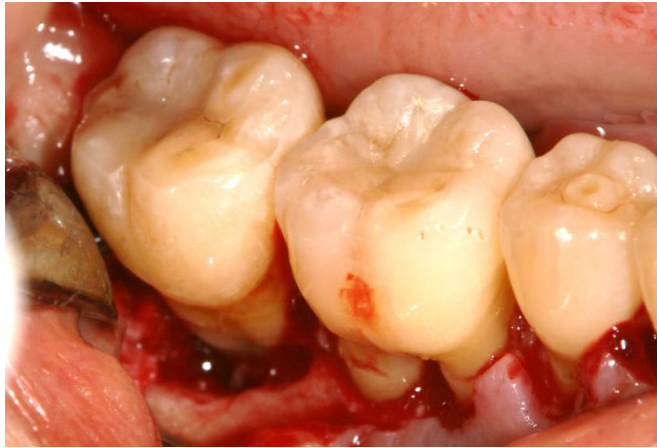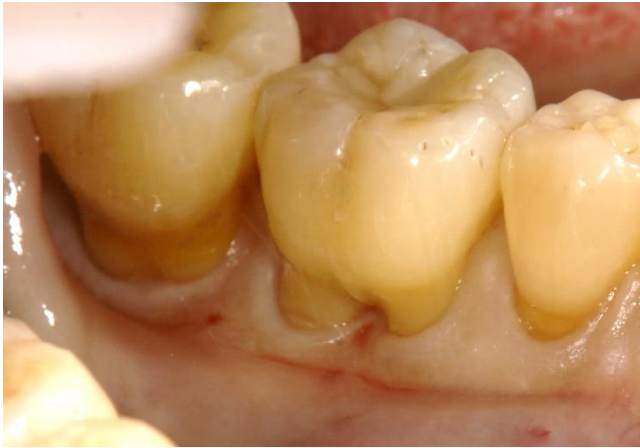部位:下顎右側第二大臼歯(47歯) 術式:歯周組織再生療法 EMD

メンテナンス時:

術前: 2012年 10月 26日

術中: 2012年 10月 26日

2022年 4月 20日



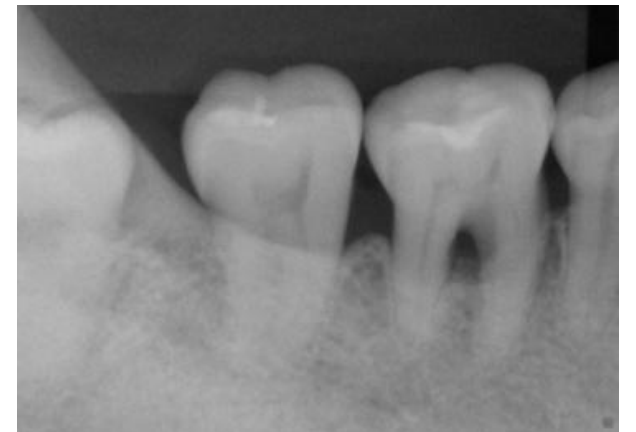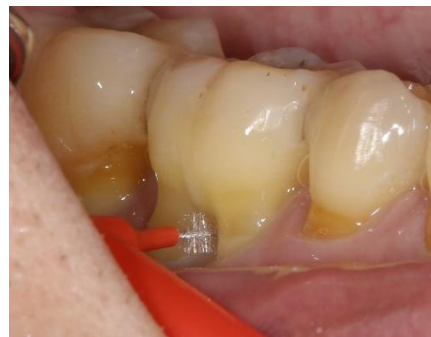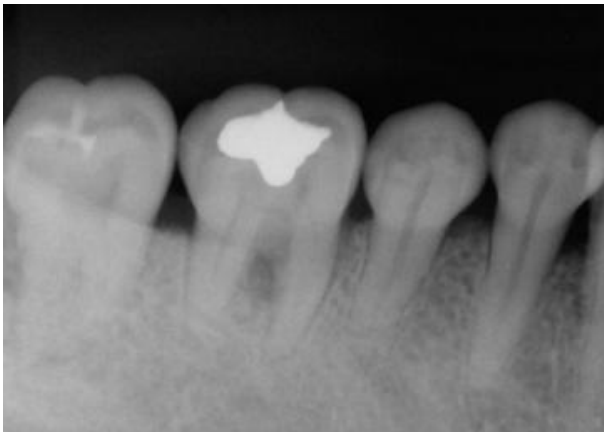
術前: 2012年 2月 22日

メンテナンス時:

2022年 4月 20日

メンテナンス時:

2022年 4月 20日

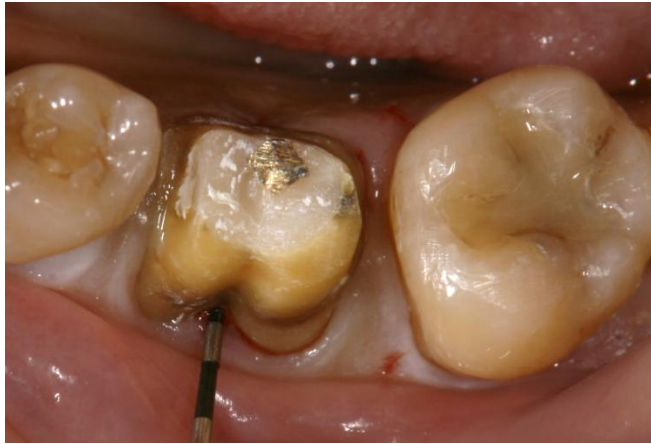


症例番号:5
申請者氏名:川里 邦夫

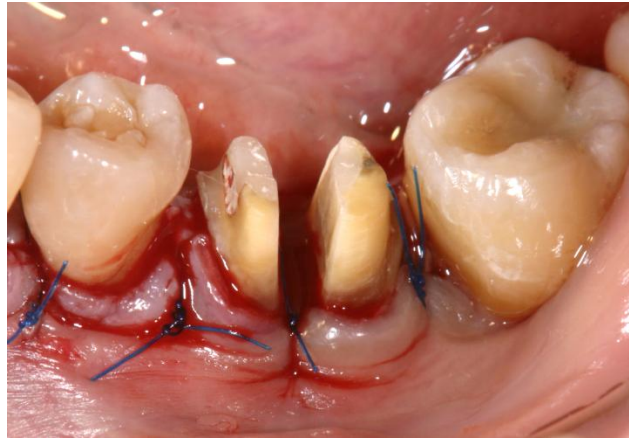
症例番号:5 歯周外科手術時: 2012年 12月 5日

部位:下顎左側第一大臼歯(36歯) 術式:ルートセパレーション

術前: 2012年 12月 5日

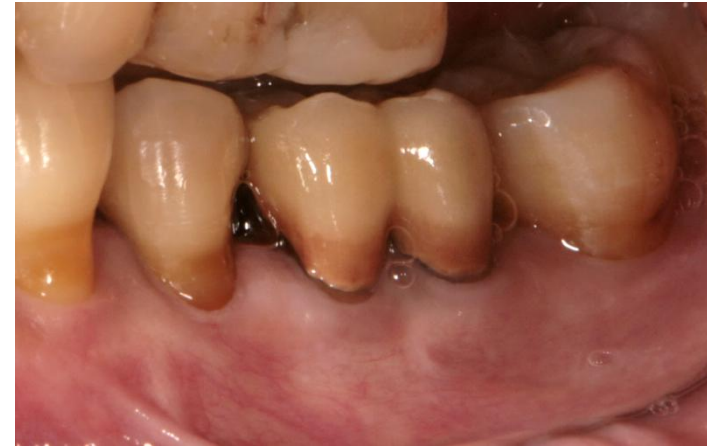

術中: 2012年 12月 5日

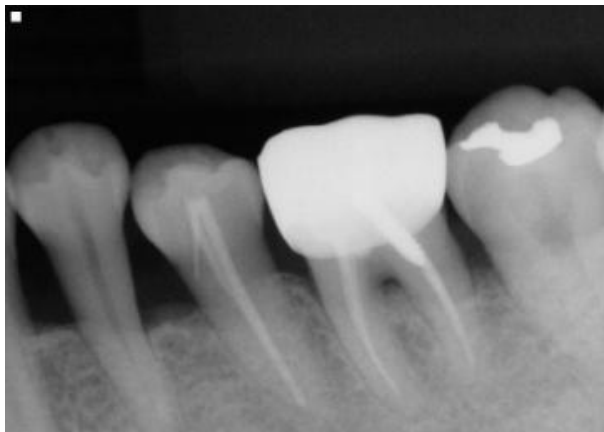

メンテナンス時:

2022年 4月 20日

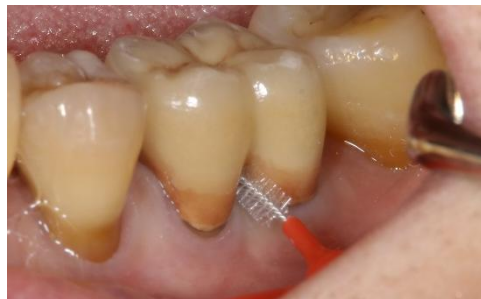

術前: 2012年 2月 22日



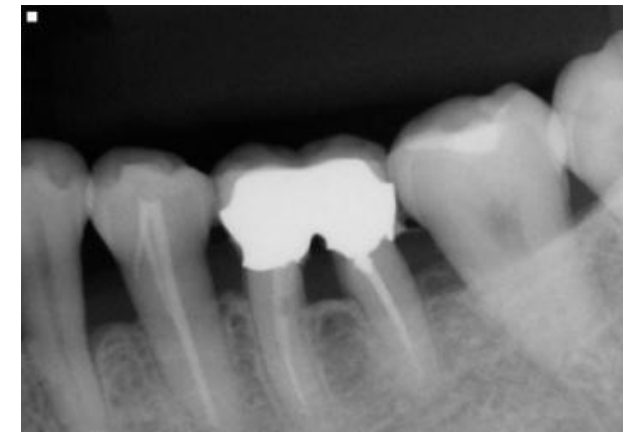メンテナンス時:

2022年 4月 20日



メンテナンス時:

2022年 4月 20日



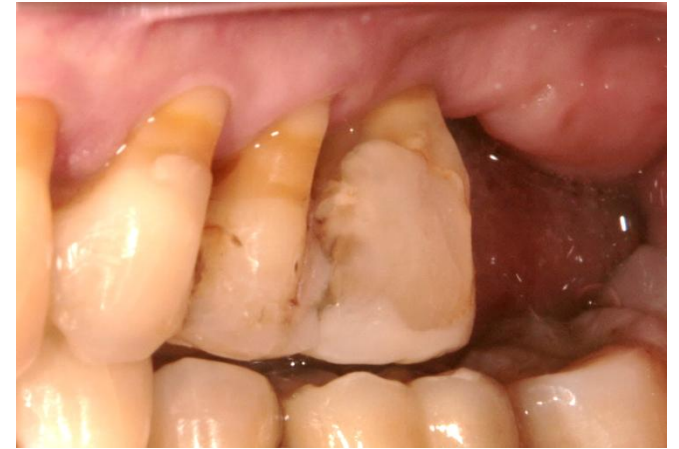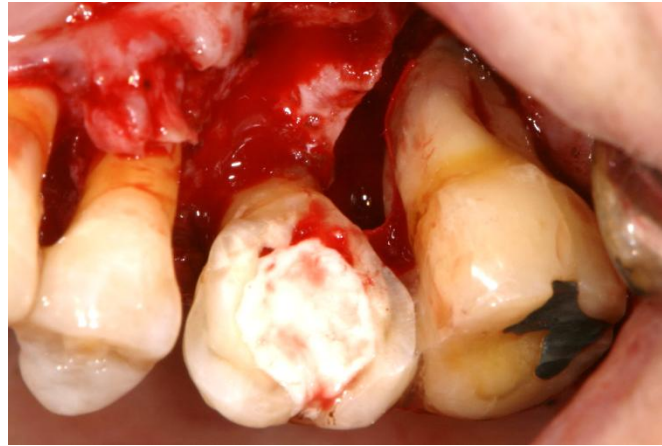
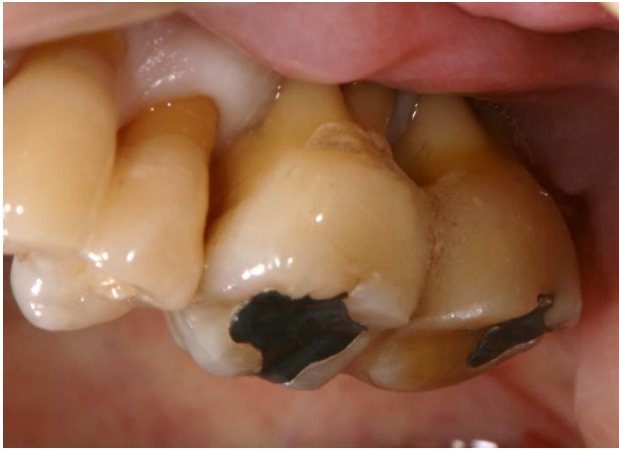症例番号:5
申請者氏名:川里 邦夫

症例番号:5 歯周外科手術時: 2013年 1月 28日
部位:上顎左側第一大臼歯(26歯) 術式:トライセクション
部位:上顎左側第二大臼歯(27歯) 術式:抜歯

術前: 2013年 1月 28日

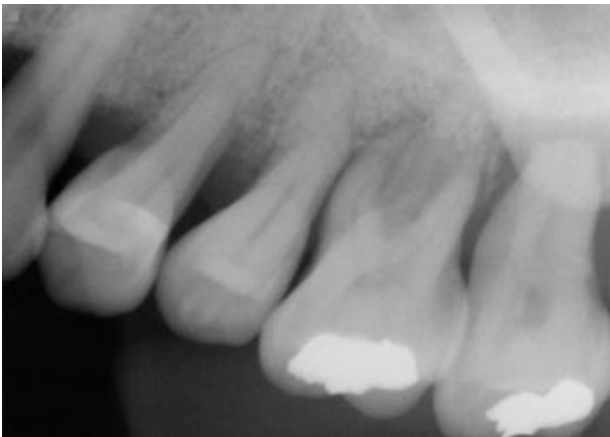術中: 2013年 1月 28日

メンテナンス時:
2022年 4月 20日

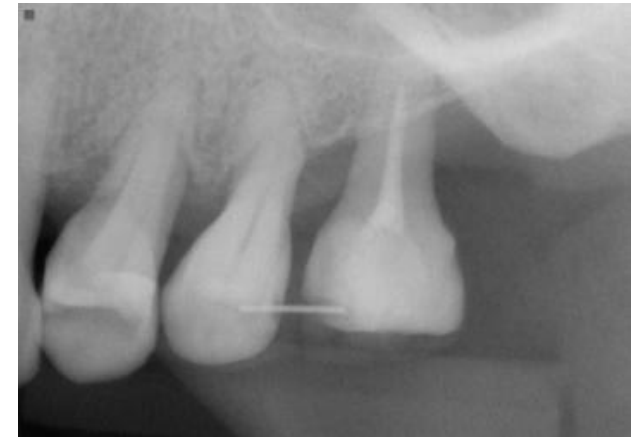

術前: 2012年 2月 22日

メンテナンス時:
2022年 4月 20日



症例番号:5
申請者氏名:川里 邦夫



症例番号:5 歯周外科手術時: 2013年 6月 4日

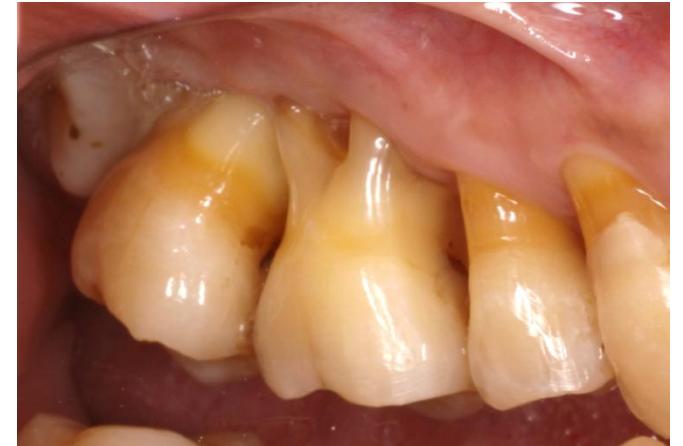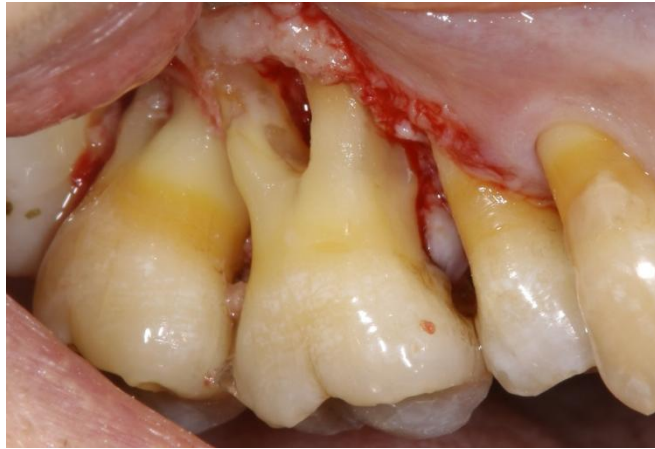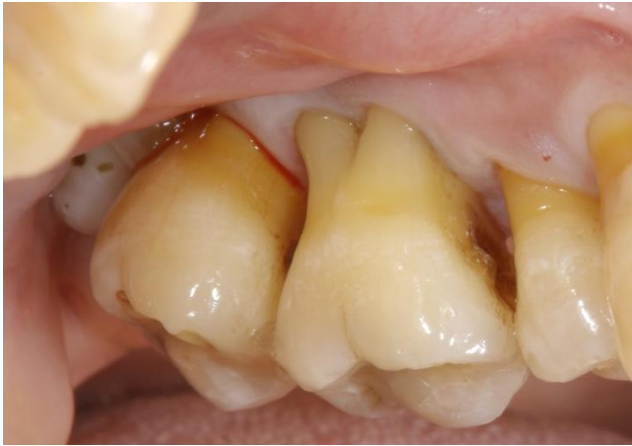部位:上顎右側第一、第二大臼歯(16、17歯) 術式: 歯周組織再生療法 EMD

術前: 2014年 6月 4日

術中: 2013年 6月 4日

メンテナンス時:

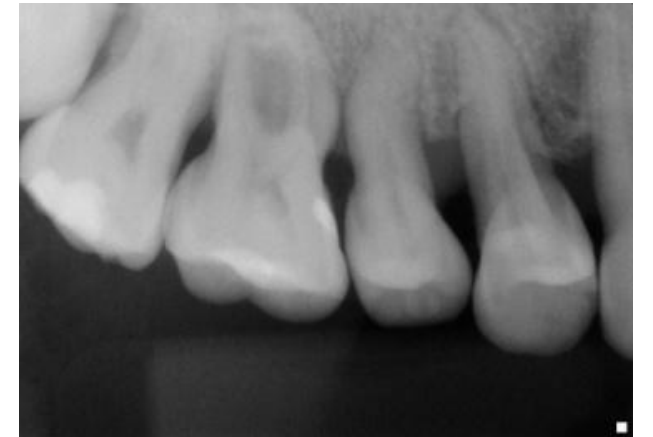
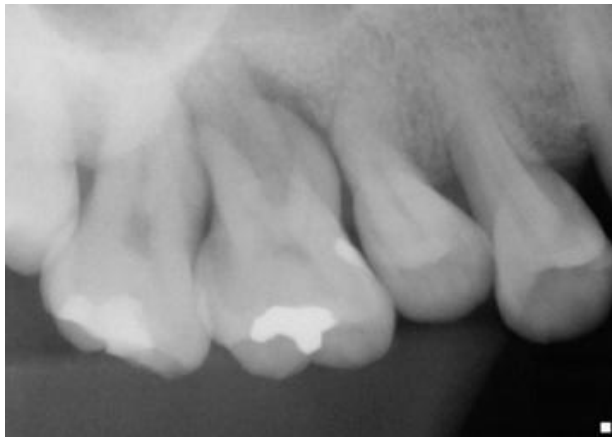2022年 4月 20日



術前: 2012年 2月 22日

メンテナンス時:

2022年 4月 20日

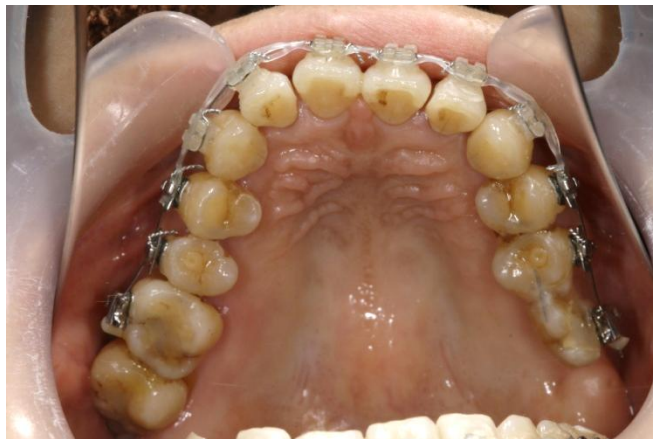

症例番号:5
申請者氏名:川里 邦夫

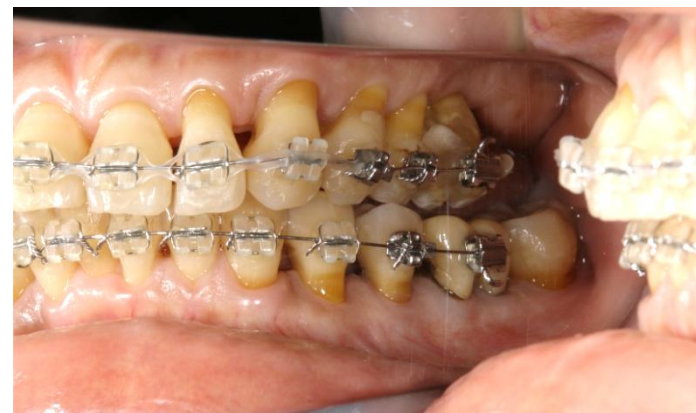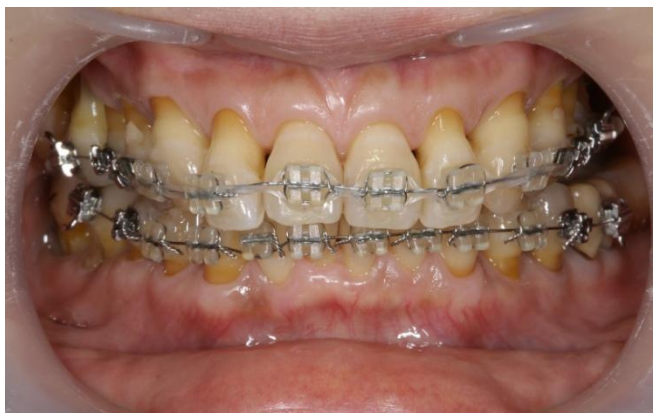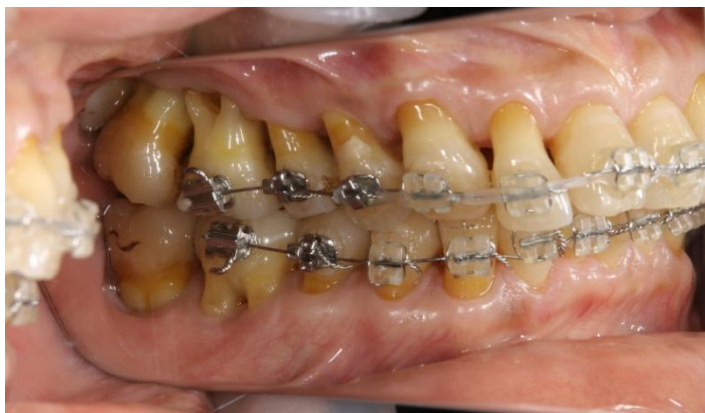矯正治療時:

2014年9月20日

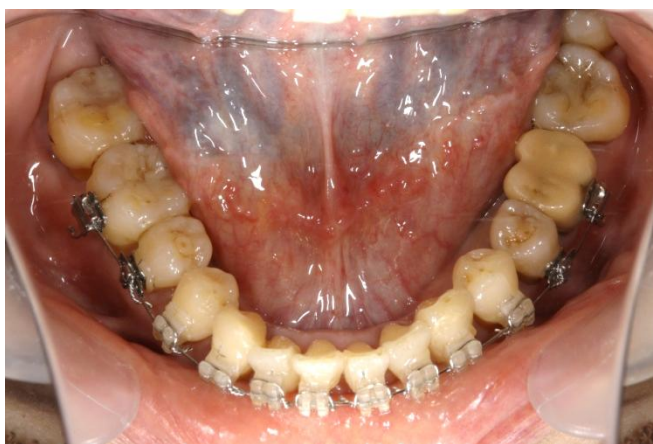～2016年7月6日



上下顎前歯叢生の改善



咬合力の加わる方向の修正
形態変化を伴った歯列の修正



症例番号: 5

申請者氏名: 川里 邦夫

指導医試験 提出症例視覚資料

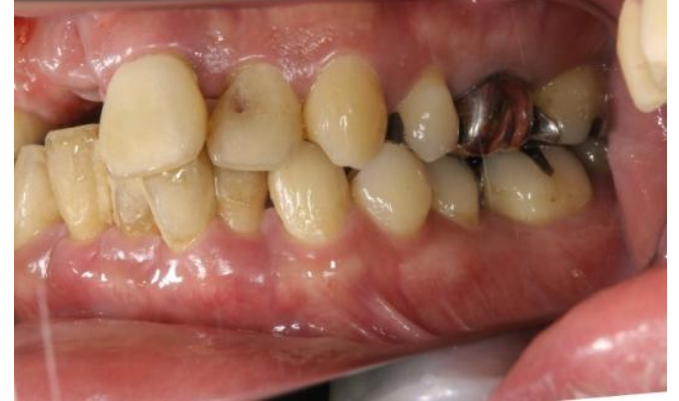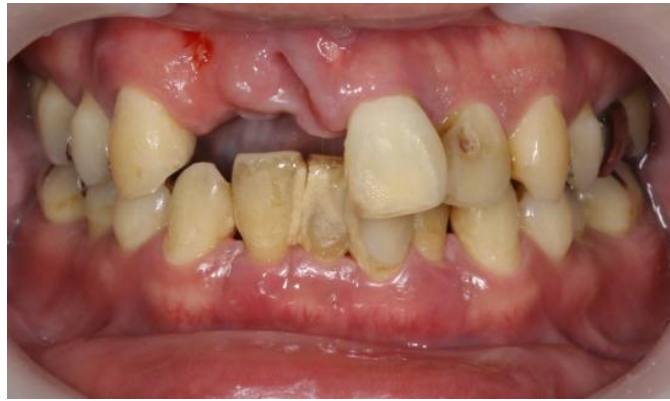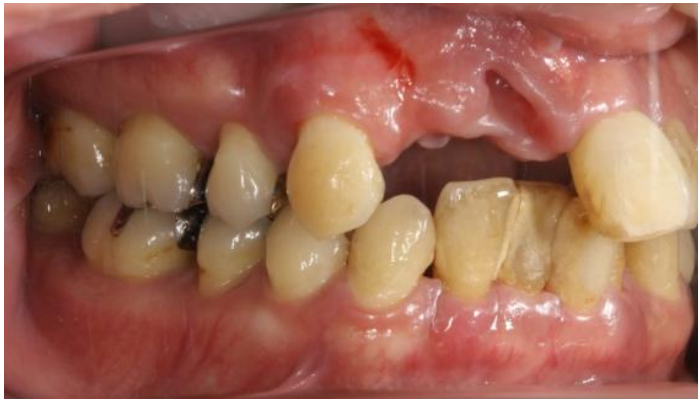- ◆ 症例番号 6 : 初診時 51才、男性
- ◆ 初診時: 2016年 12月 27日
- ◆ メインテナンス時: 2022年 5月 25日
- ◆ 歯周外科手術:
 - ① 部位: 下顎左側第一大臼歯(36歯) (術式: 歯周組織再生療法EMD)
 - ② 部位: 上顎左側犬歯(23歯) (術式: 歯周組織再生療法EMD)
 - ③ 部位: 上顎左側第一、第二大臼歯(26、27歯) (術式: 歯肉剥離搔把術)
 - ④ 部位: 上顎右側犬歯(13歯) (術式: 歯周組織再生療法EMD)
 - ⑤ 部位: 上顎右側第一、第二大臼歯(16、17歯) (術式: 歯周組織再生療法EMD)
 - ⑥ 部位: 下顎右側犬歯(43歯) (術式: 歯周組織再生療法EMD)
 - ⑦ 部位: 下顎右側第一大臼歯(46歯) (術式: 歯周組織再生療法EMD)

症例番号: 6

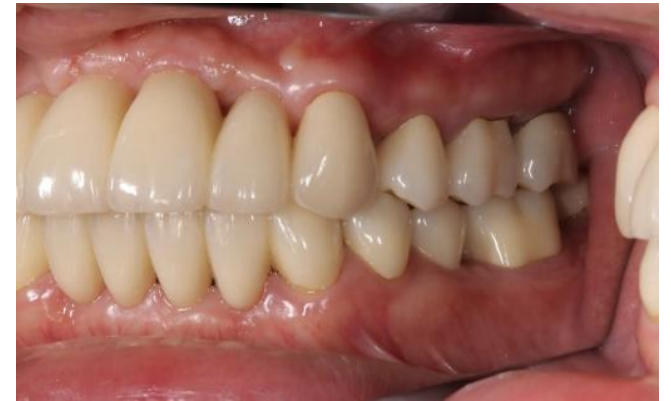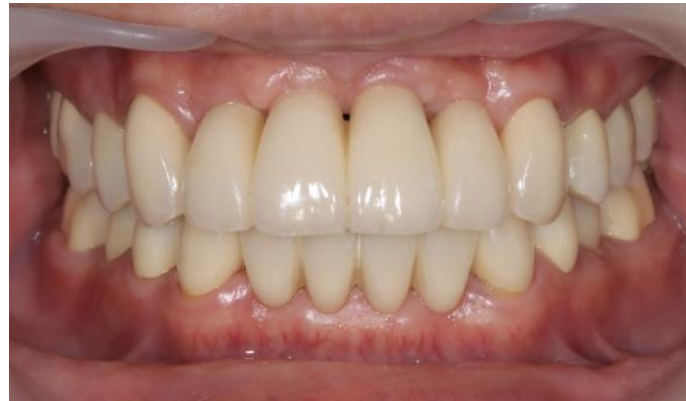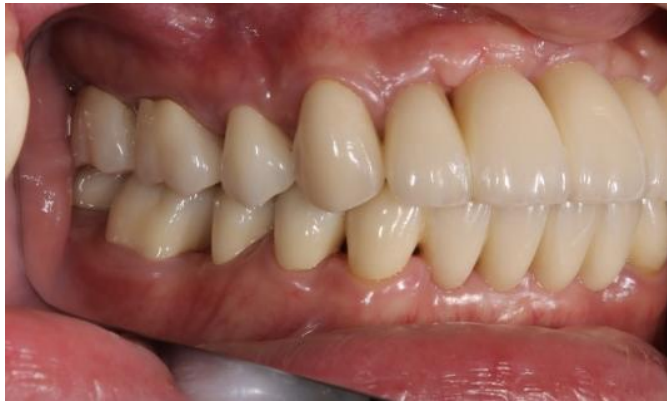申請者氏名: 川里 邦夫

症例番号:6 口腔内写真

初診時:2016年 12月 27日



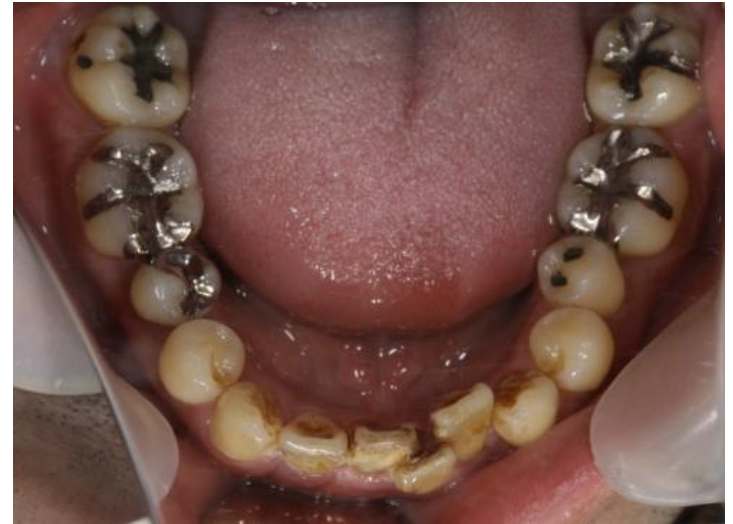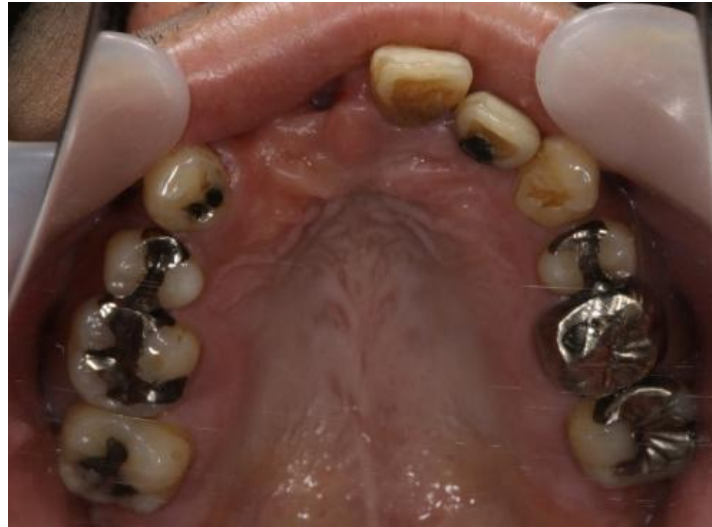メンテナンス時:2022年 5月 25日



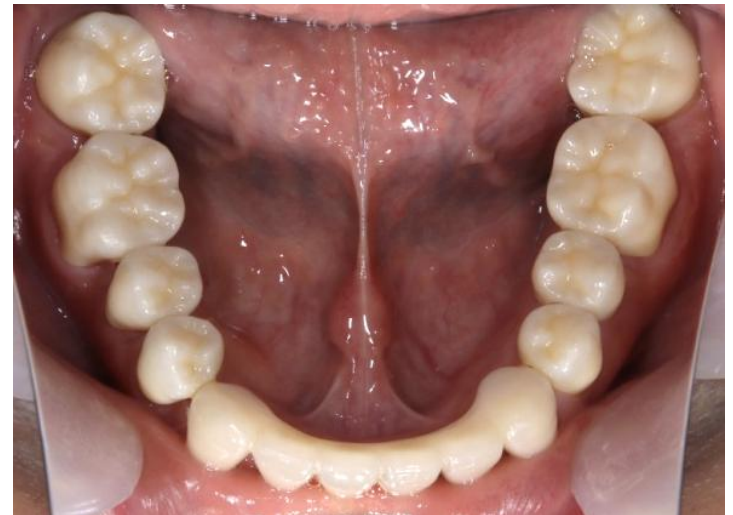
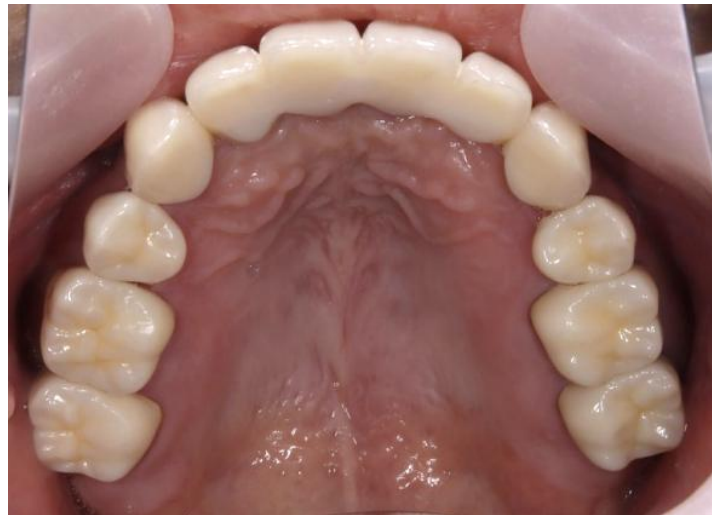症例番号:6 申請者氏名:川里 邦夫

症例番号:6 口腔内写真・咬合面

初診時:
2016年
12月
27日

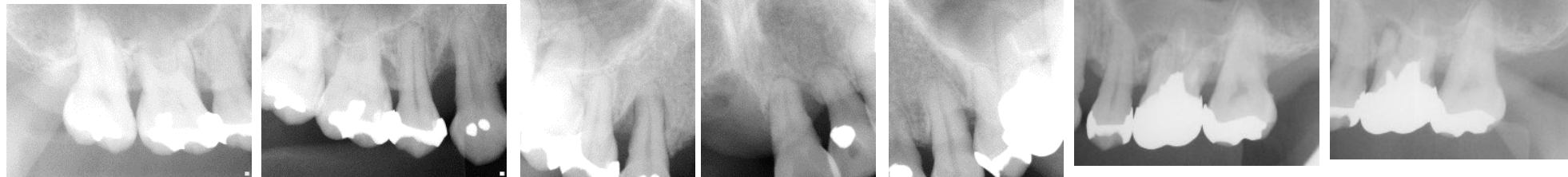

メンテナンス時:
2022年
5月
25日

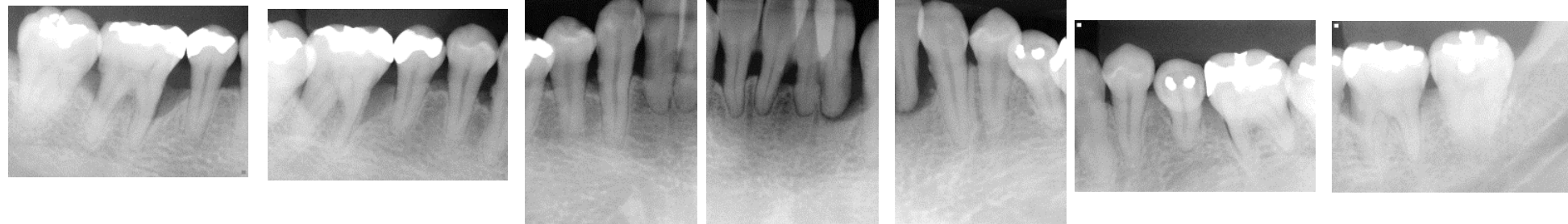

症例番号:6 申請者氏名:川里 邦夫

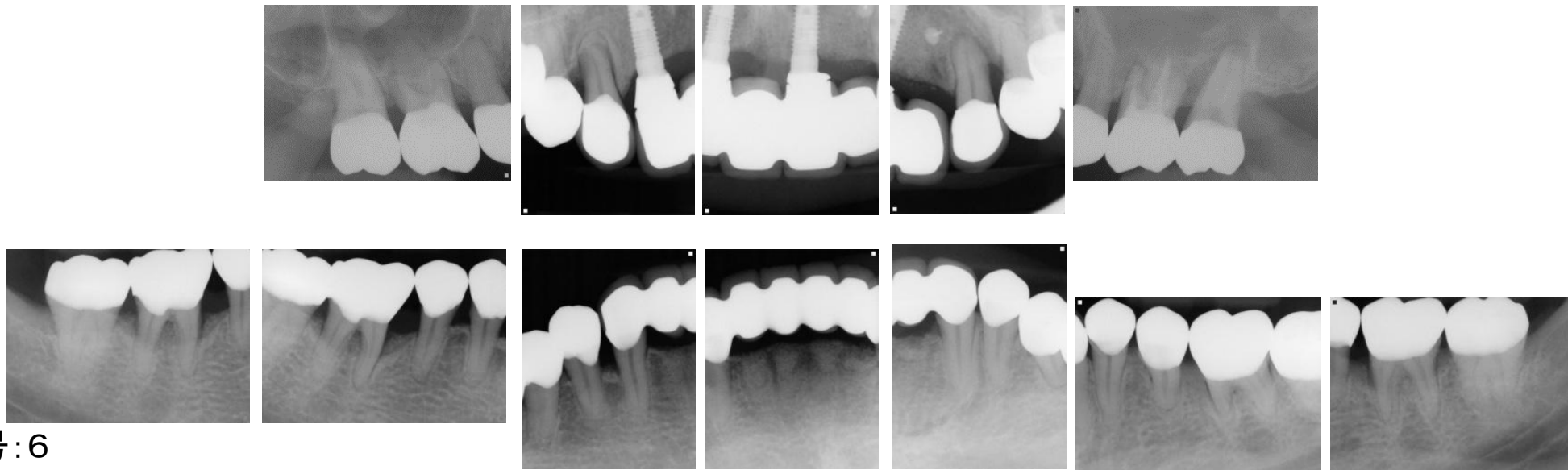
症例番号:6 X線写真



初診時: 2016年 12月27日



メンテナンス時: 2022年 5月25日



症例番号:6
申請者氏名:川里 邦夫

症例番号:6 歯周外科手術時: 2018年 5月 12日

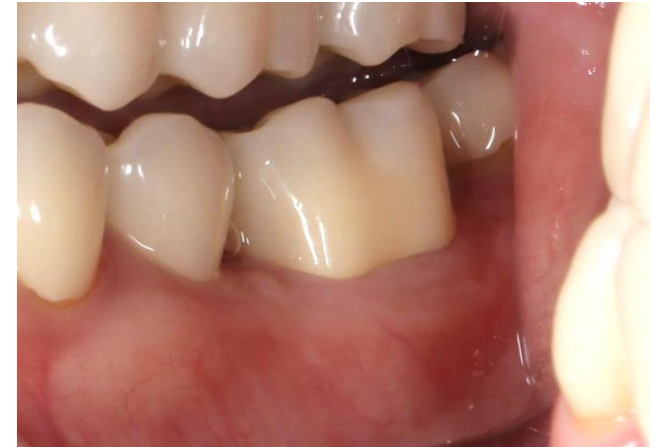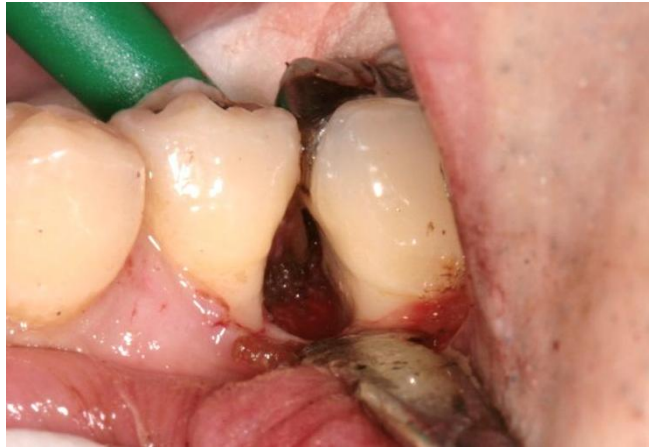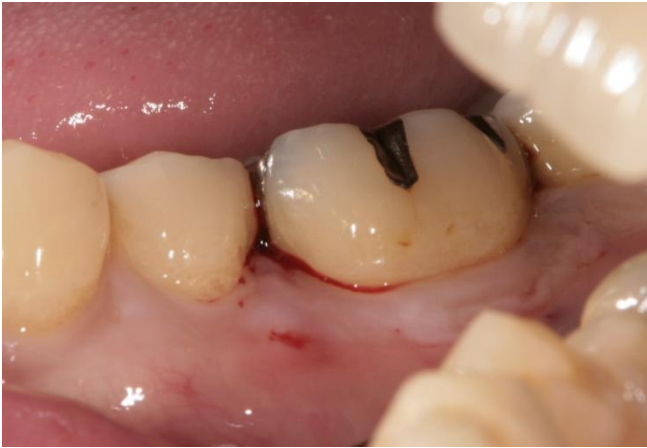部位:下顎左側第一大臼歯(36歯) 術式: 歯周組織再生療法 EMD

術前: 2018年 5月 12日

術中: 2018年 5月 12日

メンテナンス時:

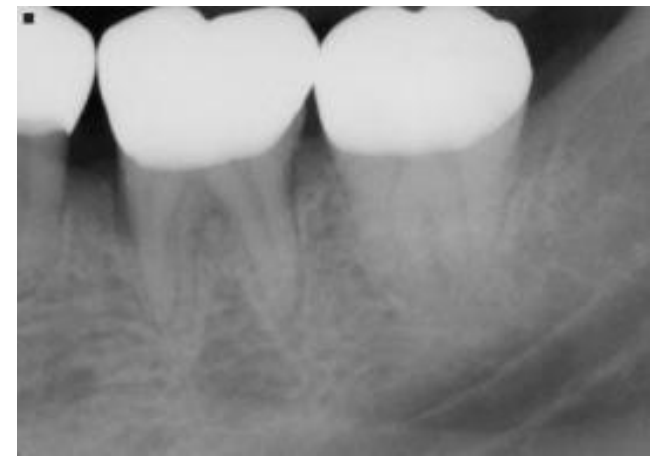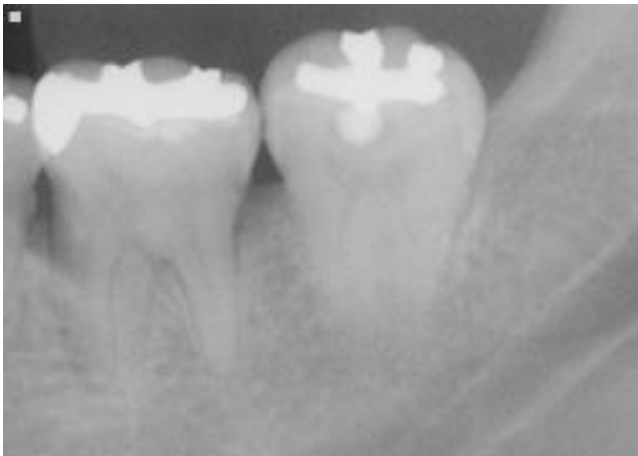2022年 5月 25日



術前: 2016年 12月 27日

メンテナンス時:

2022年 5月 25日

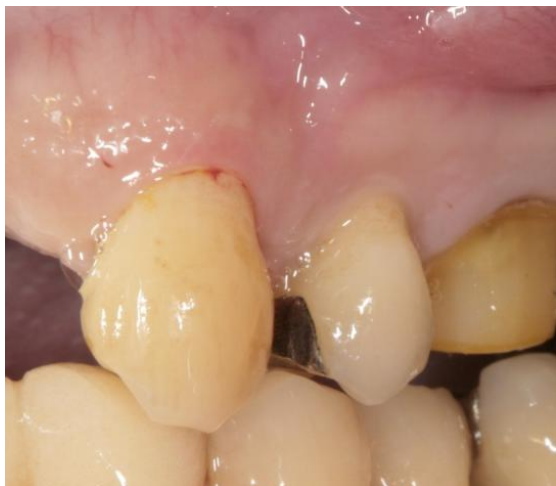

症例番号:6
申請者氏名:川里 邦夫

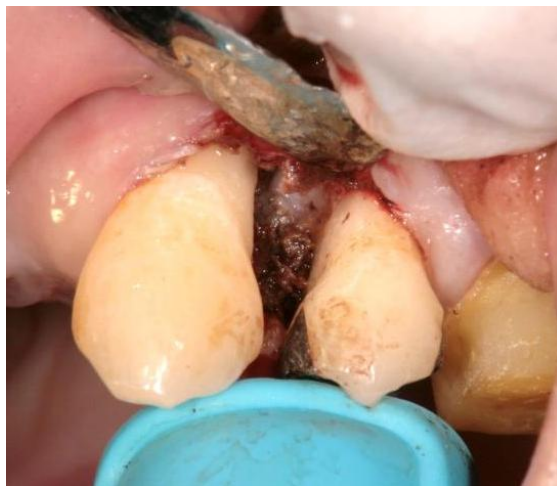症例番号:6 歯周外科手術時: 2018年 7月 7日

部位:上顎左側犬歯(23歯) 術式: 歯周組織再生療法 EMD

術前: 2018年 7月 7日

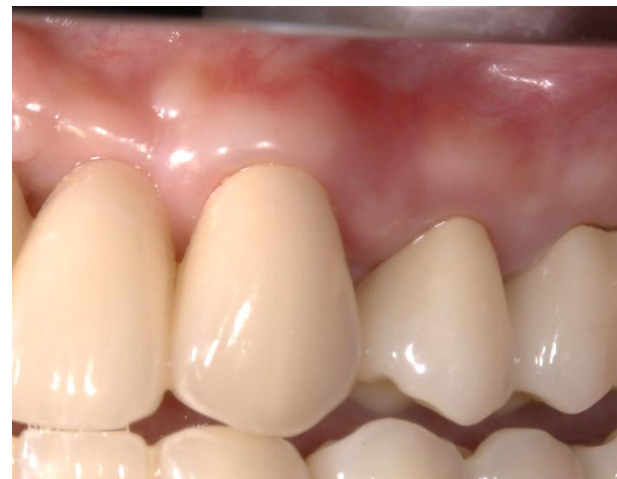

術中: 2018年 7月 7日

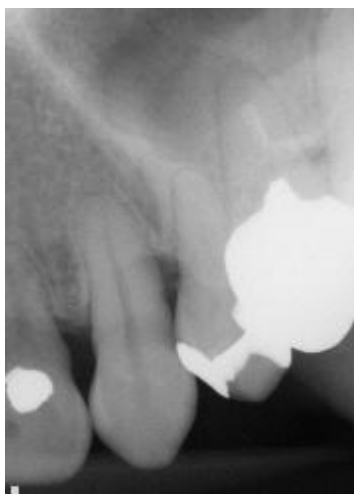

メンテナンス時:

2022年 5月 25日

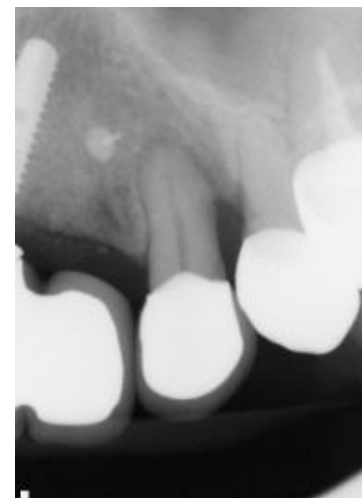


術前: 2016年 12月 27日



メンテナンス時:

2022年 5月 25日



症例番号:6
申請者氏名:川里 邦夫

症例番号:6 歯周外科手術時: 2018年 7月 7日

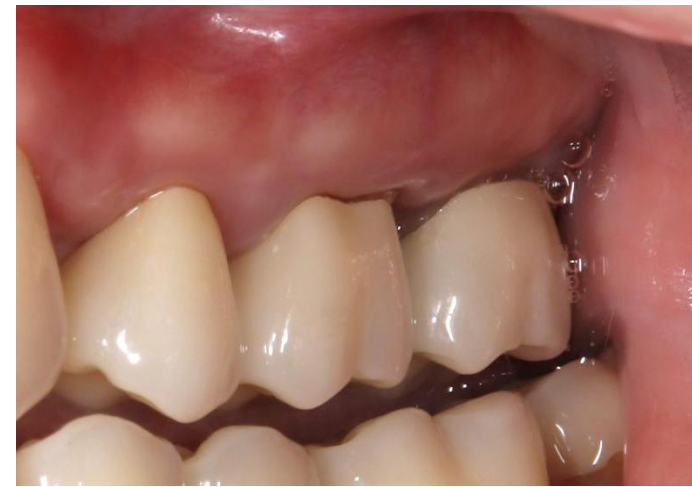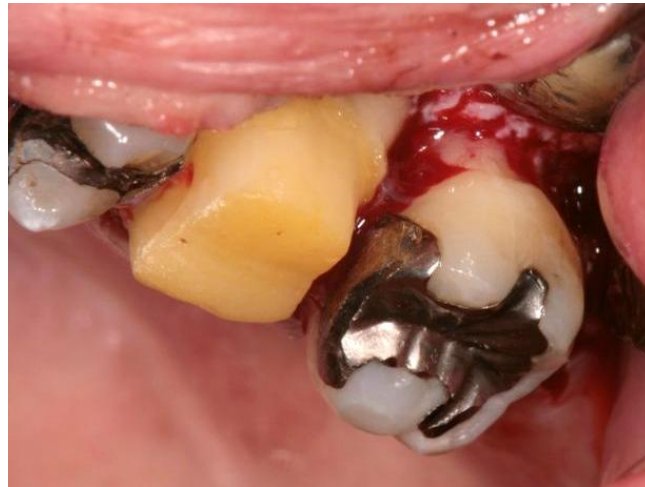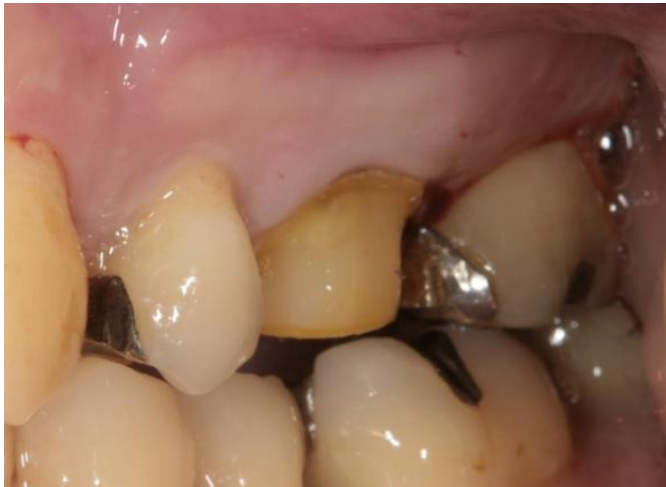部位:上顎左側第一、第二大臼歯(26、27歯) 術式: 歯肉剥離搔把術

術前: 2018年 7月 7日

術中: 2018年 7月 7日

メンテナンス時:

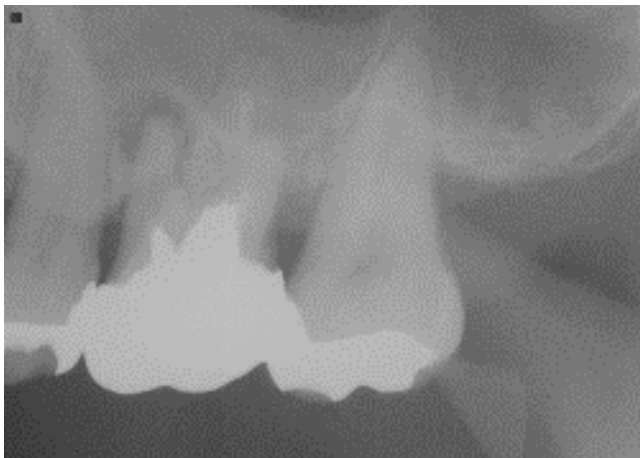2022年 5月 25日



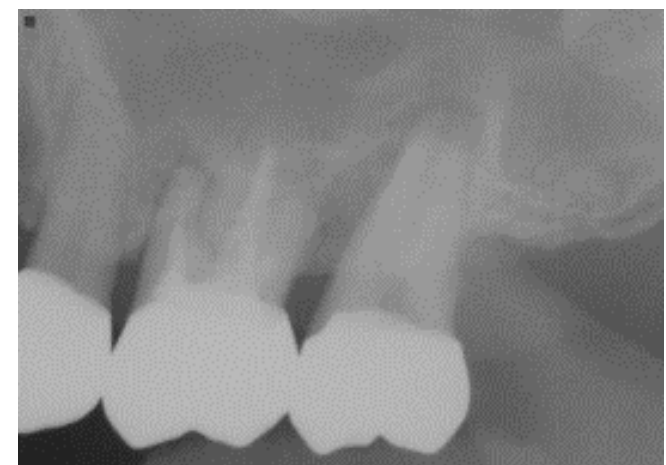術前: 2016年 12月 27日

メンテナンス時:

2022年 5月 25日



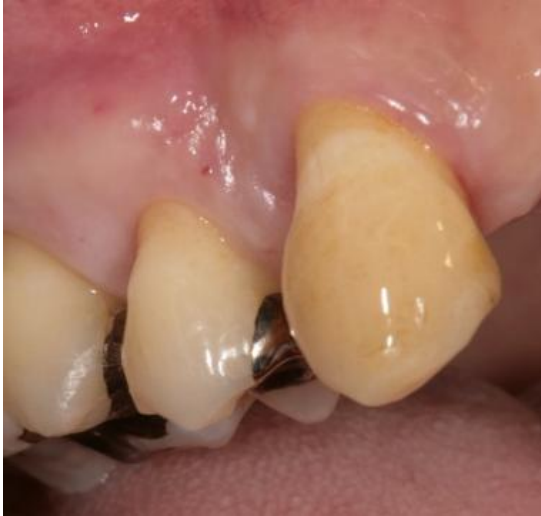症例番号:6
申請者氏名:川里 邦夫



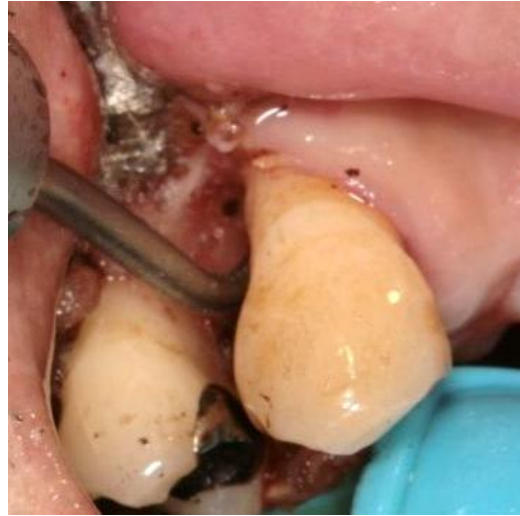症例番号:6 歯周外科手術時: 2018年 8月 4日

部位:上顎右側犬歯(13歯) 術式: 歯周組織再生療法 EMD

術前: 2018年 8月 4日

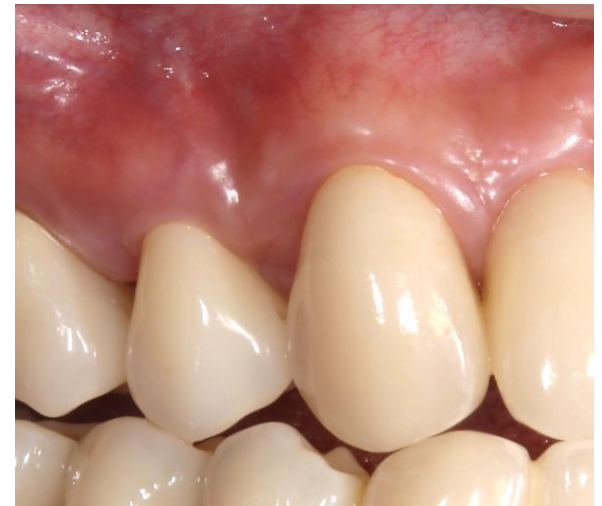

術中: 2018年 8月 4日

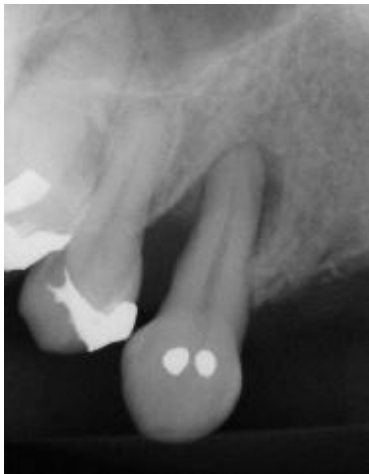

メンテナンス時:

2022年 5月 25日

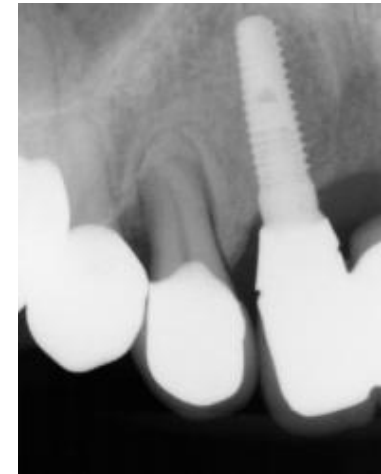

術前: 2016年 12月 27日



メンテナンス時:

2022年 5月 25日



症例番号:6
申請者氏名:川里 邦夫

症例番号:6 歯周外科手術時: 2018年 8月 4日

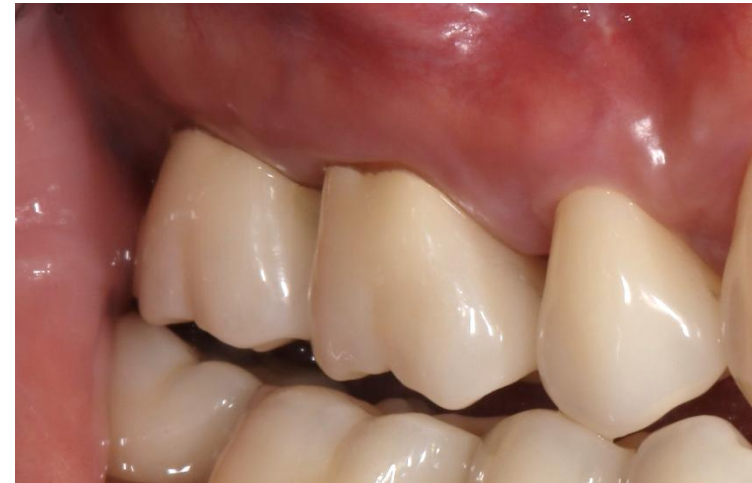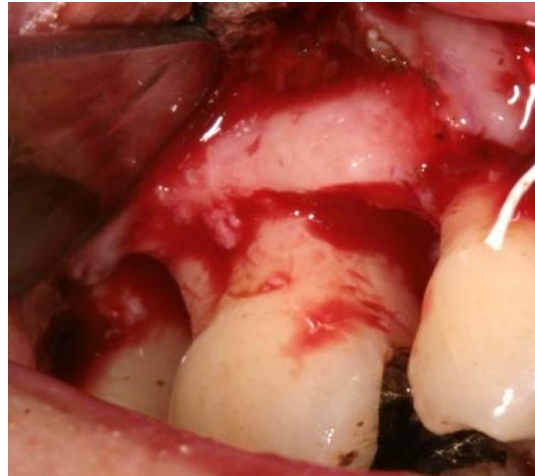
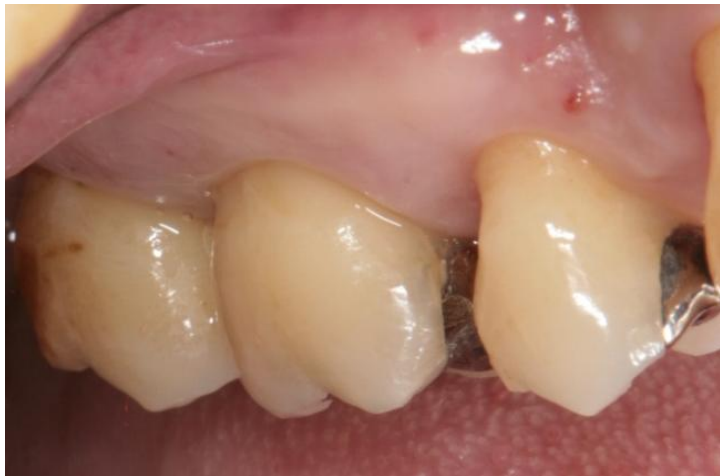部位:上顎右側第一、第二大臼歯(16、17歯) 術式: 歯周組織再生療法 EMD

術前: 2018年 8月 4日

術中: 2018年 8月 4日

メンテナンス時:

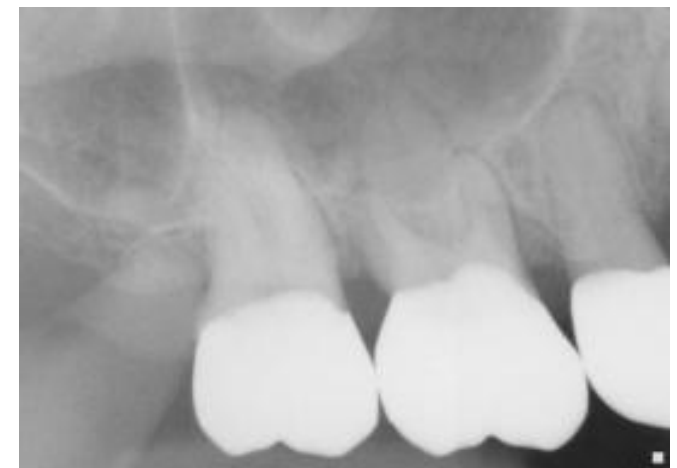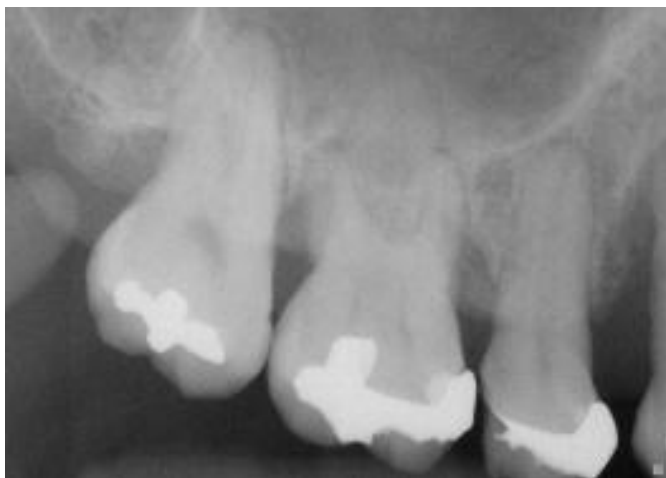2022年 5月 25日



術前: 2016年 12月 27日

メンテナンス時:

2022年 5月 25日

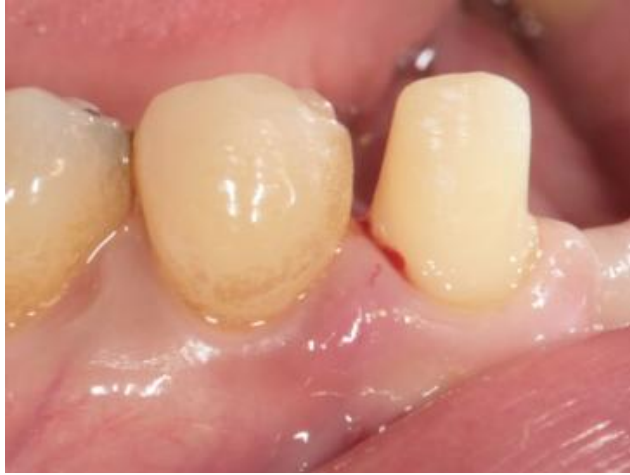

症例番号:6
申請者氏名:川里 邦夫

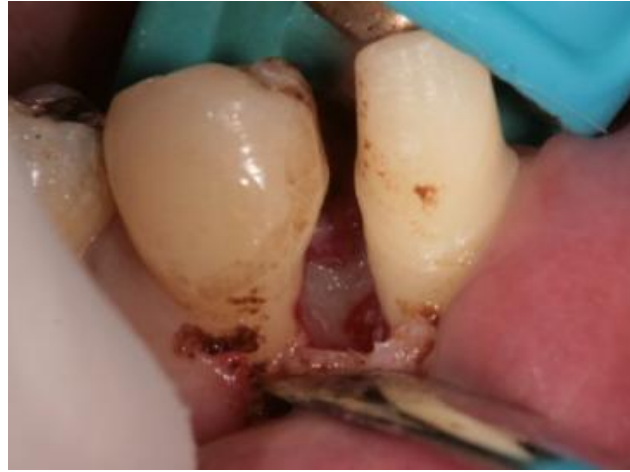症例番号:6 歯周外科手術時: 2018年 9月 22日

部位:下顎右側犬歯(43歯) 術式: 歯周組織再生療法 EMD

術前: 2018年 9月 22日

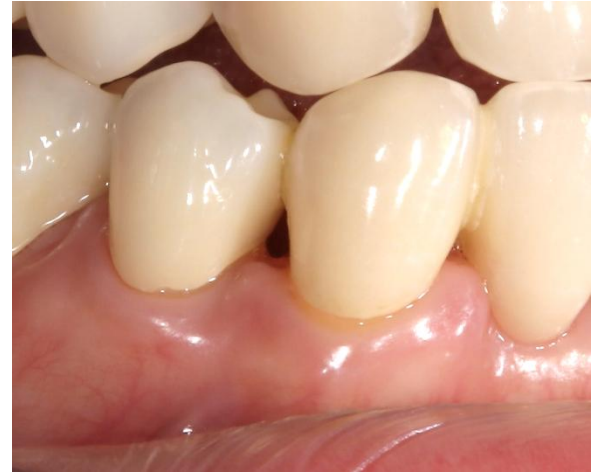

術中: 2018年 9月 22日

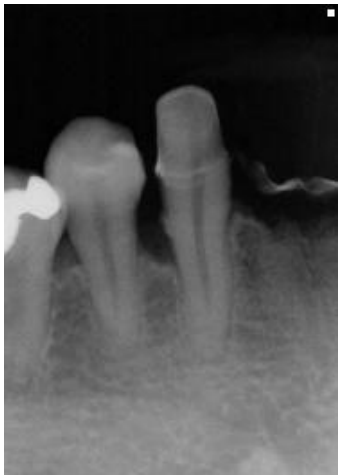

メンテナンス時:

2022年 5月 25日

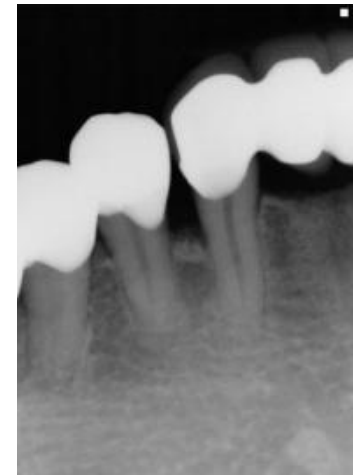


術前: 2018年 9月 22日



メンテナンス時:

2022年 5月 25日



症例番号:6
申請者氏名:川里 邦夫

症例番号:6 歯周外科手術時: 2018年 9月 22日

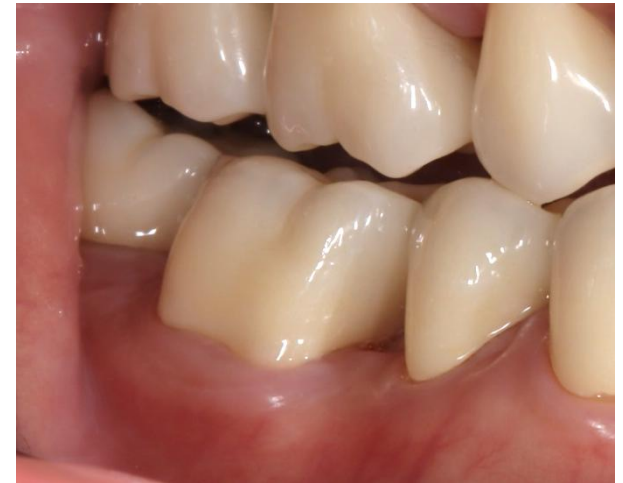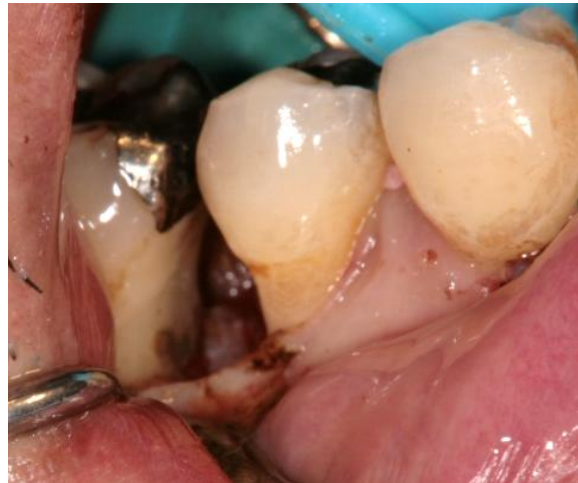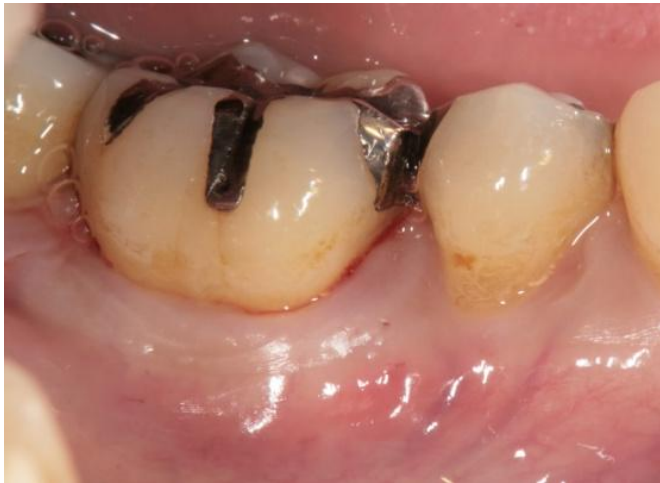部位:下顎右側第一大臼歯(46歯) 術式:歯周組織再生療法 EMD

術前: 2018年 9月 22日

術中: 2018年 9月 22日

メンテナンス時:

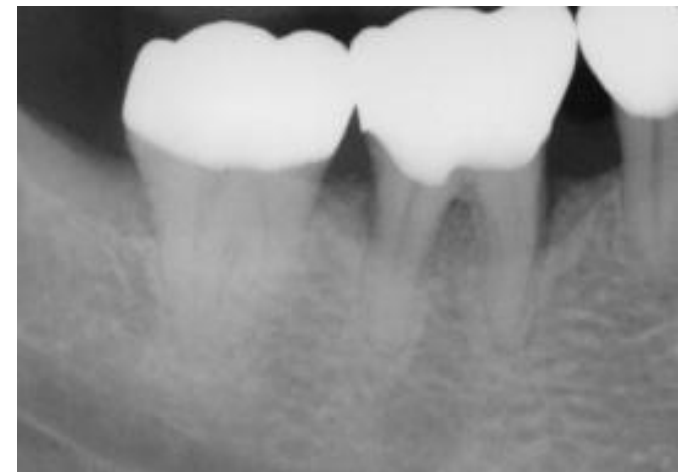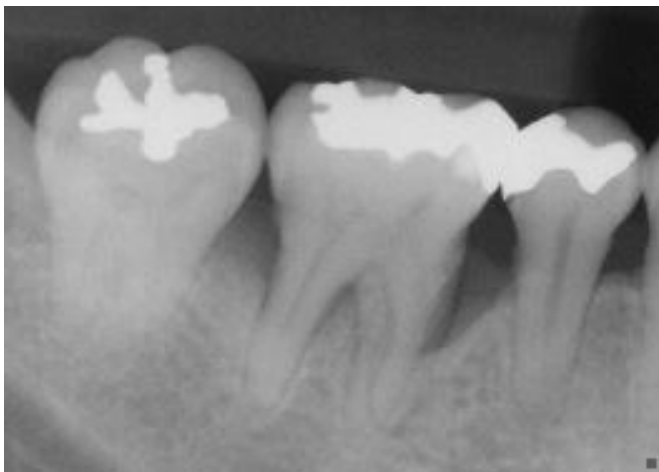2022年 5月 25日



術前: 2016年 12月 27日

メンテナンス時:

2022年 5月 25日

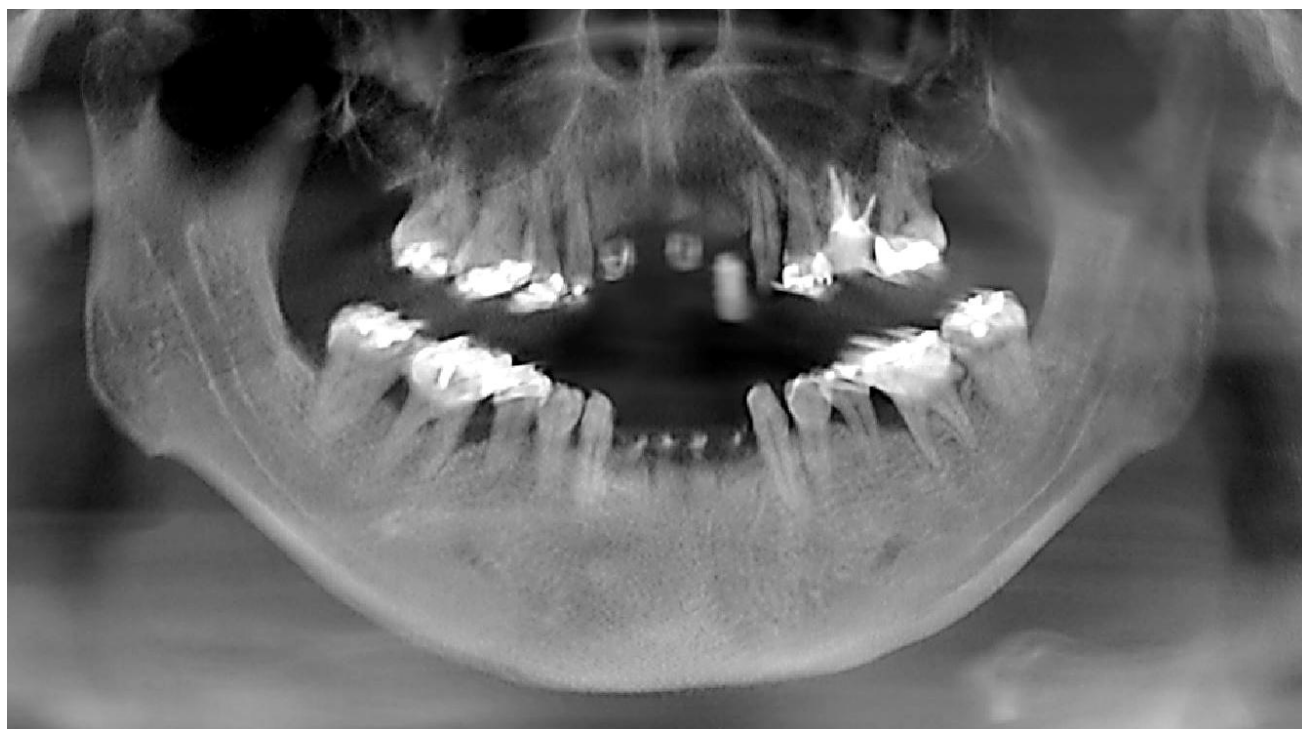

症例番号:6
申請者氏名:川里 邦夫

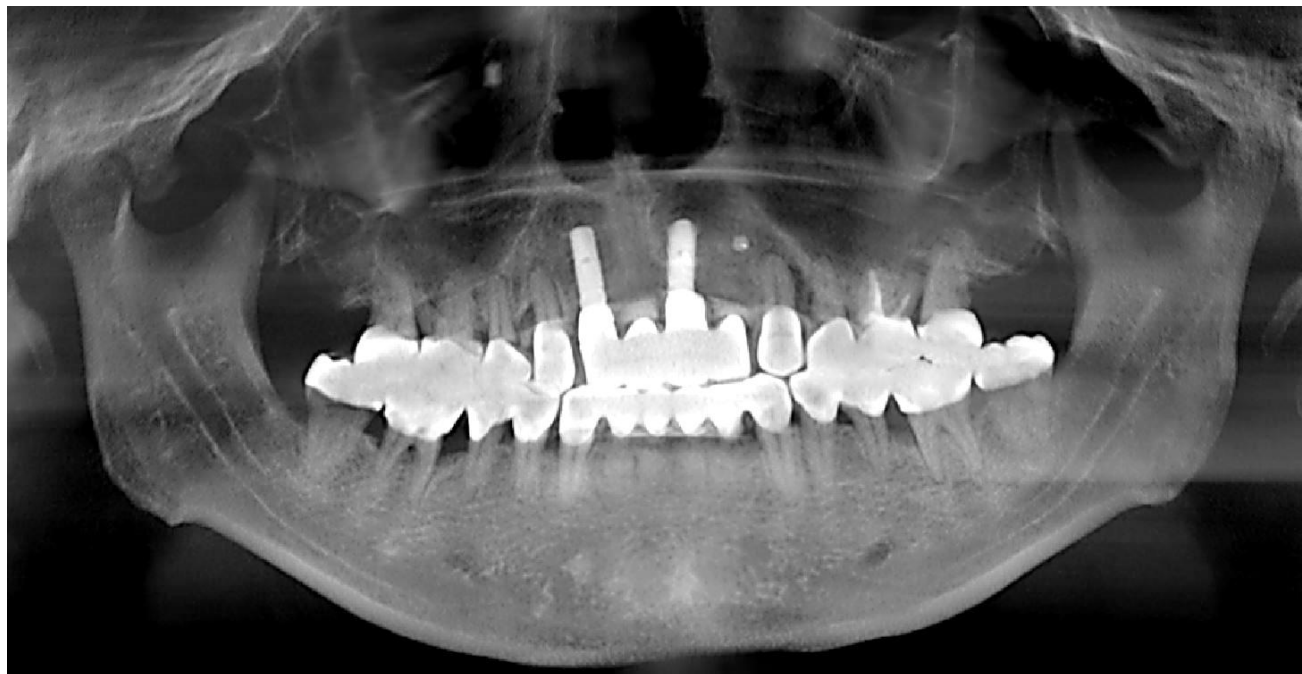症例番号: 6

パノラマX線写真

インプラント術前



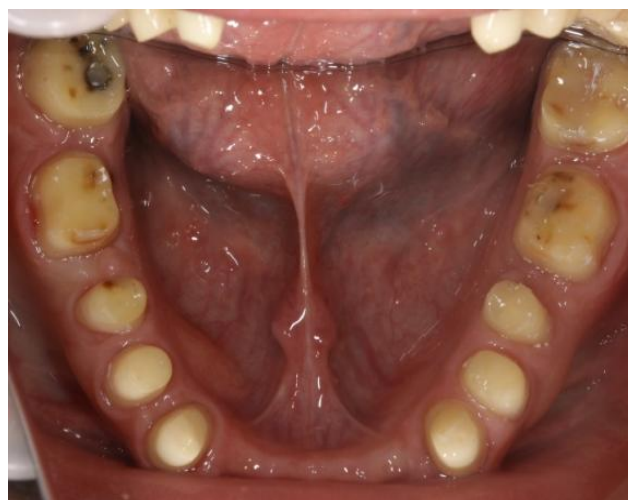
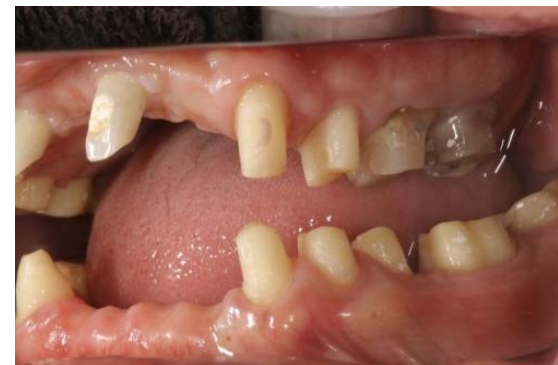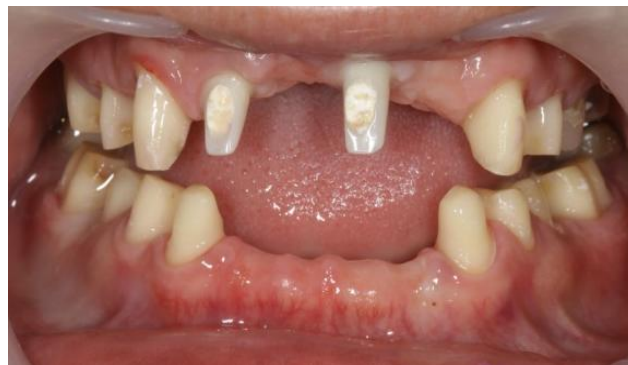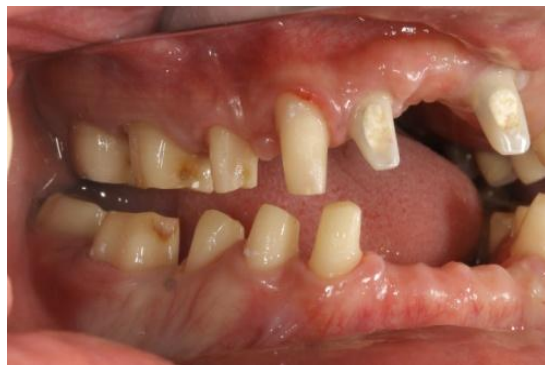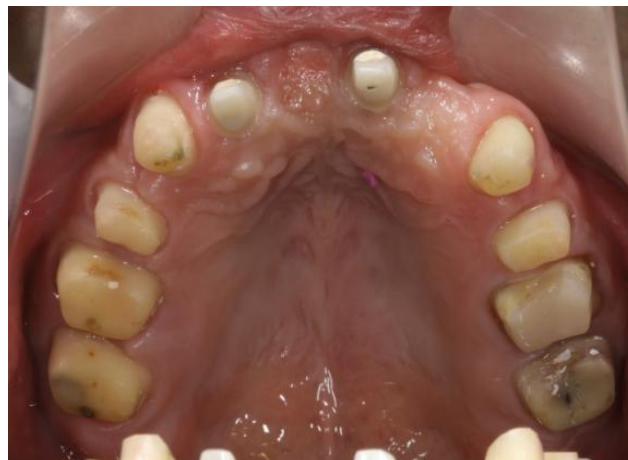インプラント術後



症例番号: 6

申請者氏名: 川里 邦夫

全顎支台歯形成



咬合力の加わる方向の修正
咬合平面の形態修正
咬合面の形態修正

症例番号: 6

申請者氏名: 川里 邦夫

指導医試験 提出症例視覚資料

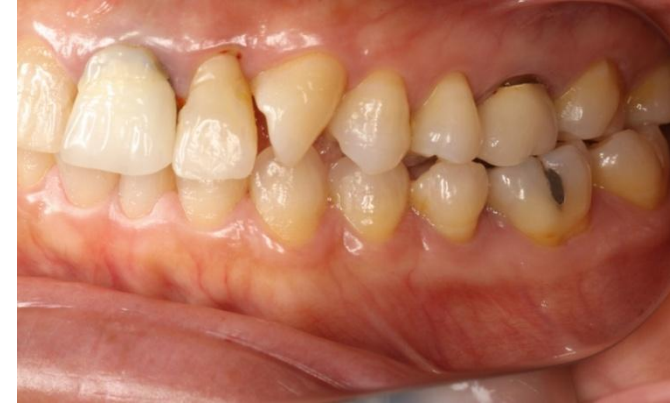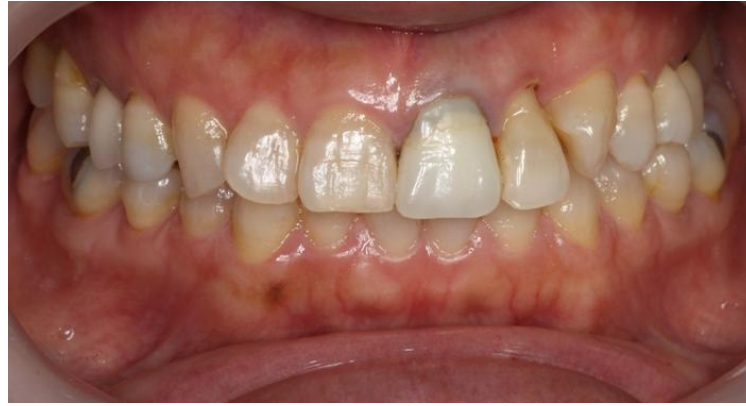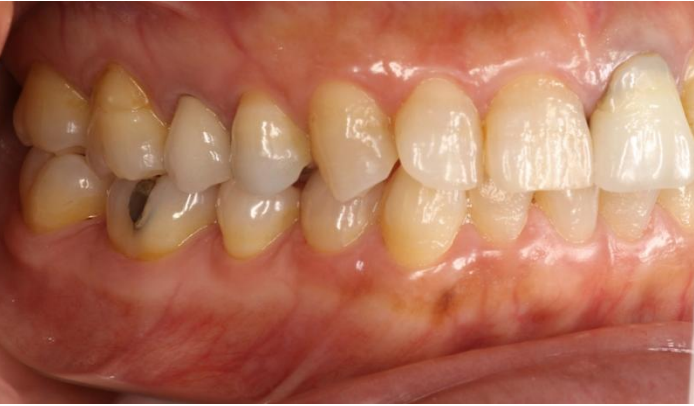- ◆ 症例番号 7 : 初診時 45才、女性
- ◆ 初診時: 2010年 10月 12日
- ◆ メンテナンス時: 2022年 1月 16日
- ◆ 歯周外科手術:
 - ① 部位: 上顎左側側切歯(22歯)
(術式: 歯周組織再生療法EMD)

症例番号: 7

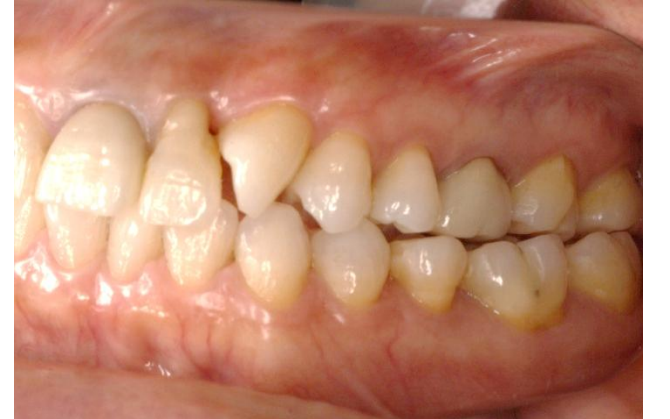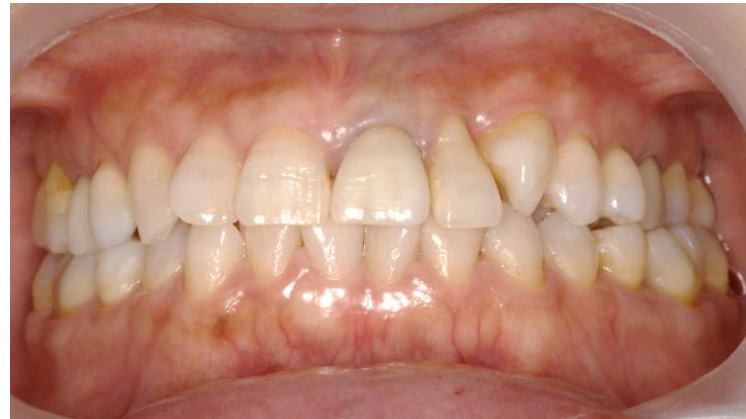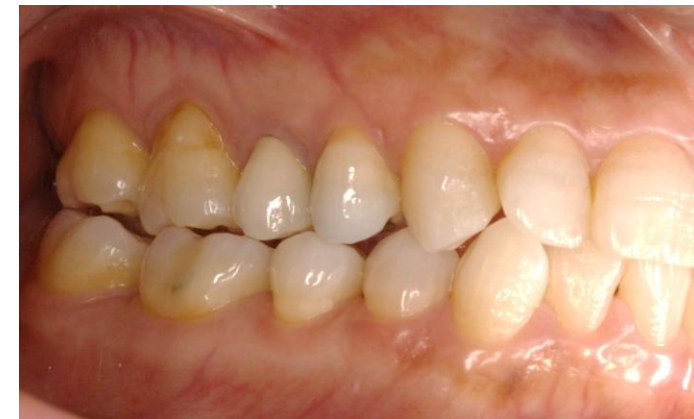申請者氏名: 川里 邦夫

症例番号:7 口腔内写真

初診時:2010年 10月 12日



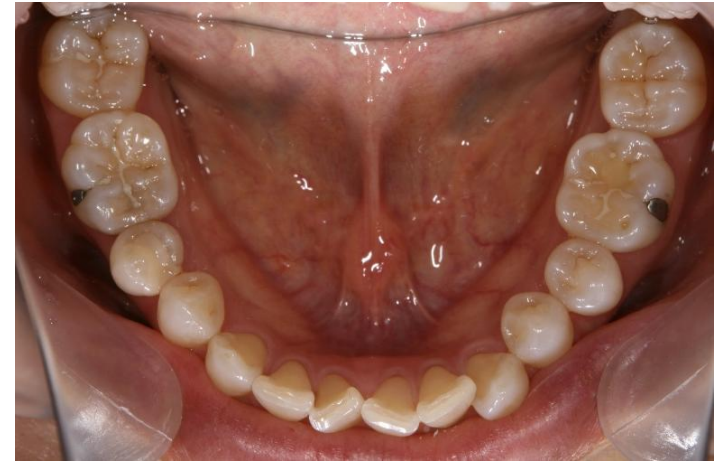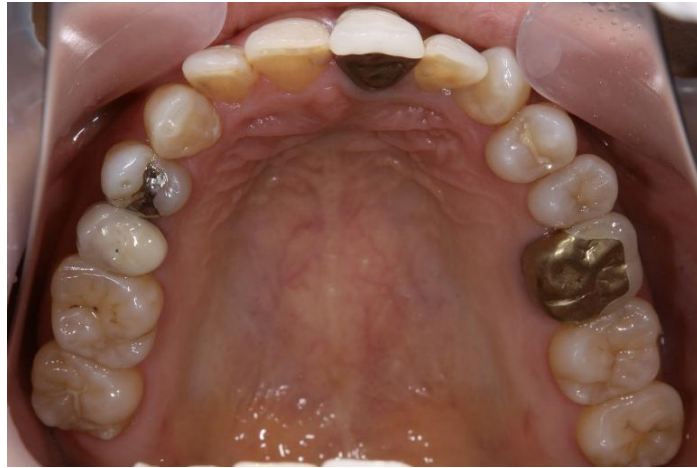メンテナンス時:2022年 1月 26日



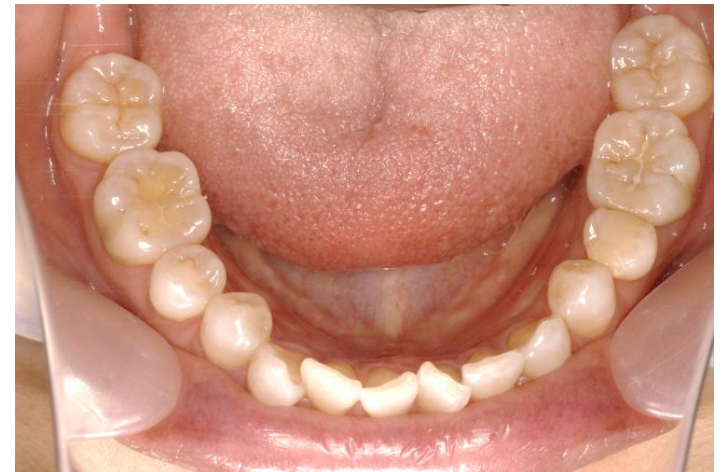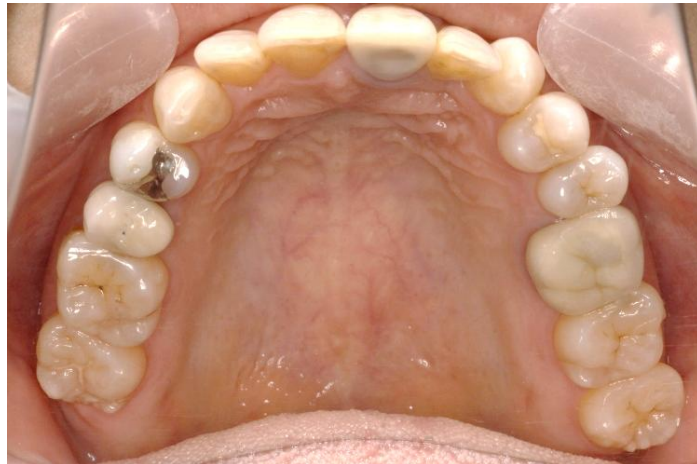症例番号:7 申請者氏名:川里 邦夫

症例番号:7 口腔内写真・咬合面

初診時:
2010年
10月
12日

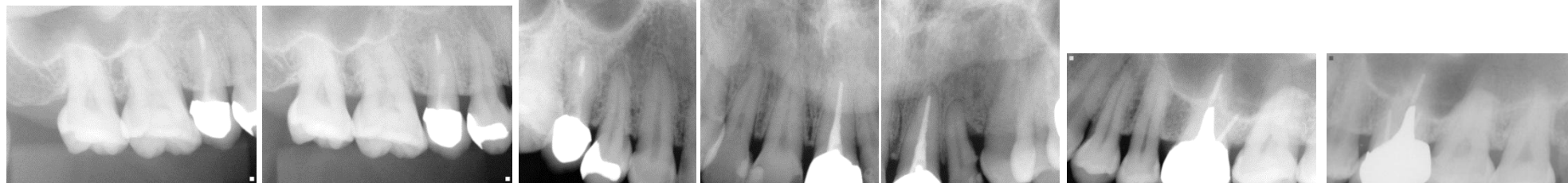


メンテナンス時:
2022年
1月
26日

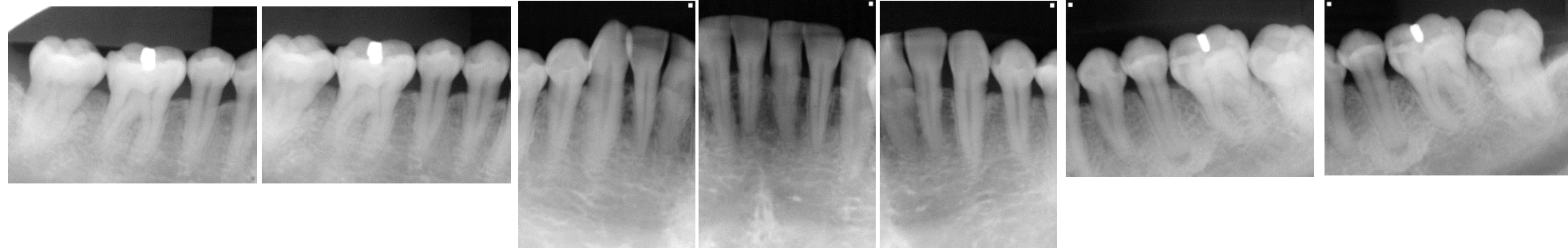


症例番号:7 申請者氏名:川里 邦夫

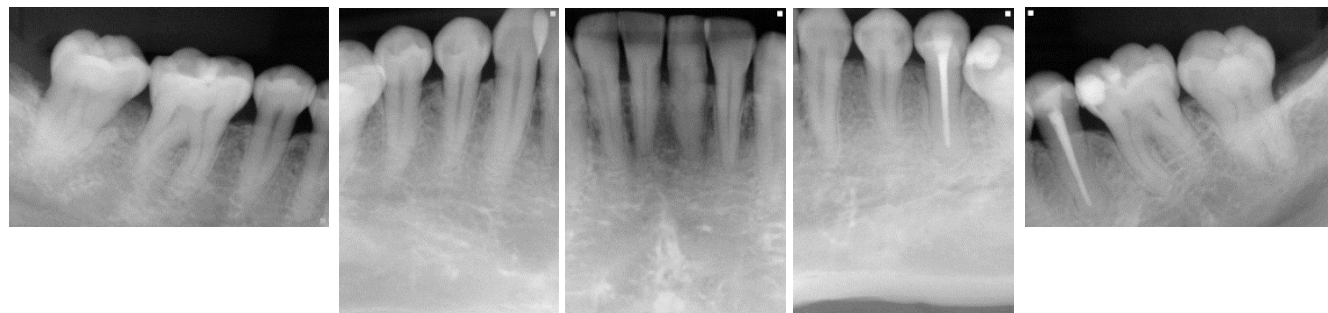
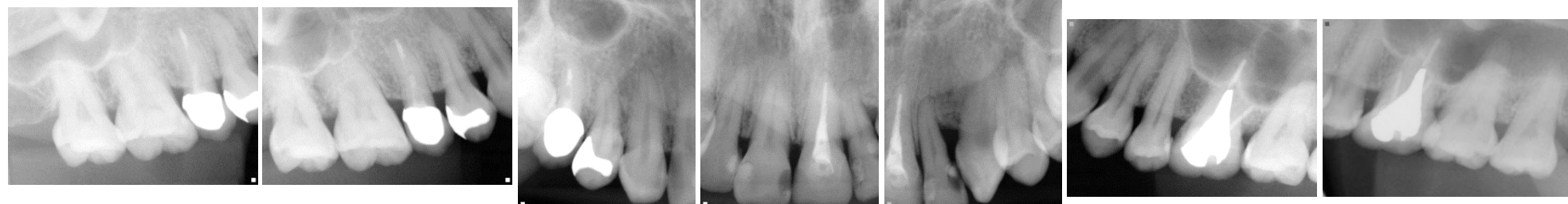症例番号:7 X線写真



初診時: 2010年 10月12日



メンテナンス時: 2022年 1月26日



症例番号:7
申請者氏名:川里 邦夫

症例番号:7 歯周外科手術時:2011年 6月 7日

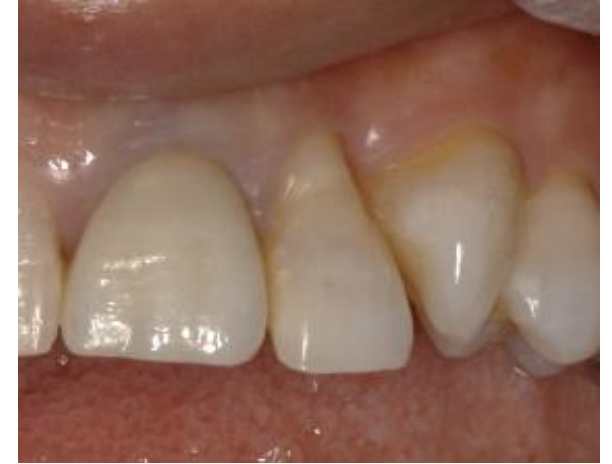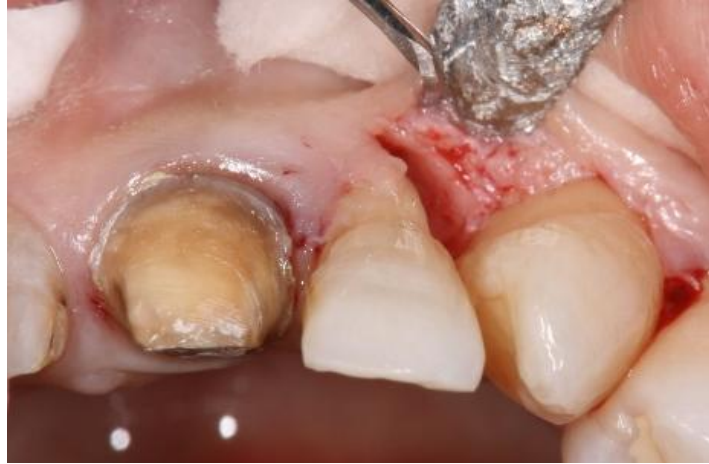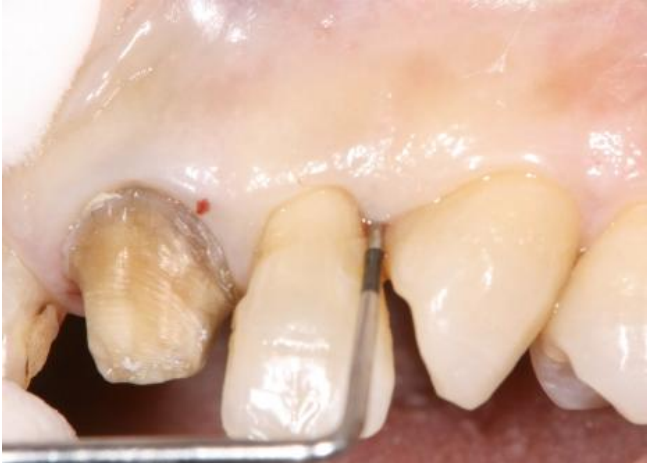部位:上顎左側側切歯(22歯) 術式:歯周組織再生療法 EMD

術前: 2011年 6月 7日

術中: 2011年 6月 7日

メンテナンス時:

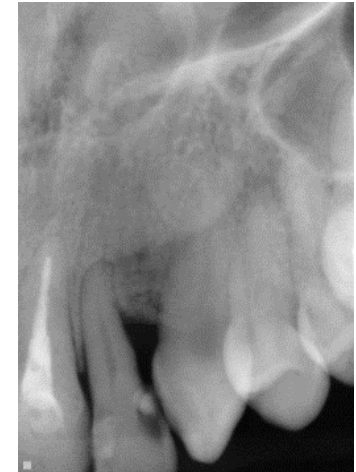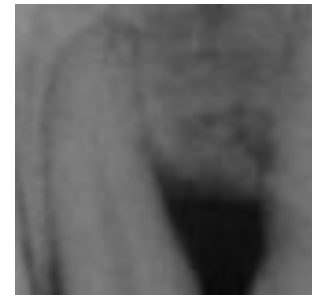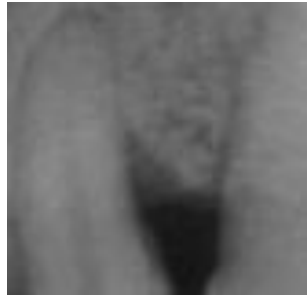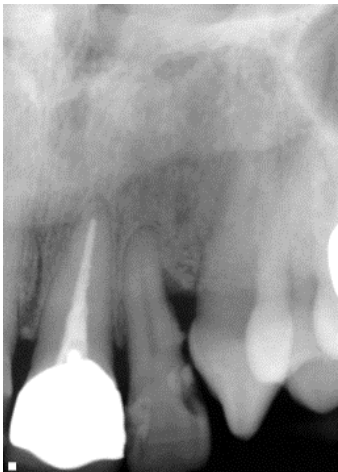2013年 3月 15日



術前:2010年 10月 12日

メンテナンス時:

2022年 1月 26日



症例番号:7
申請者氏名:川里 邦夫

指導医試験 提出症例視覚資料

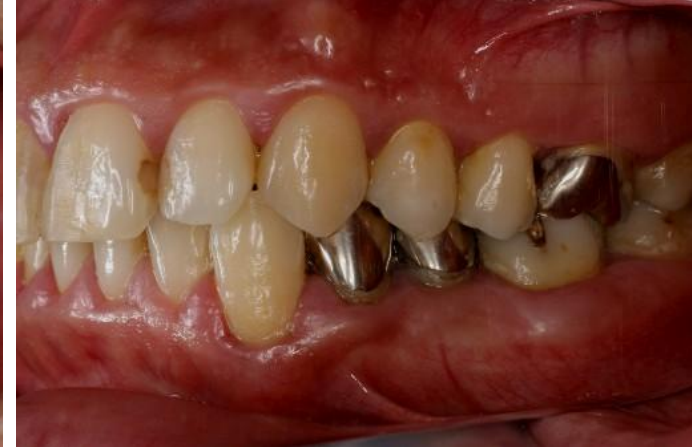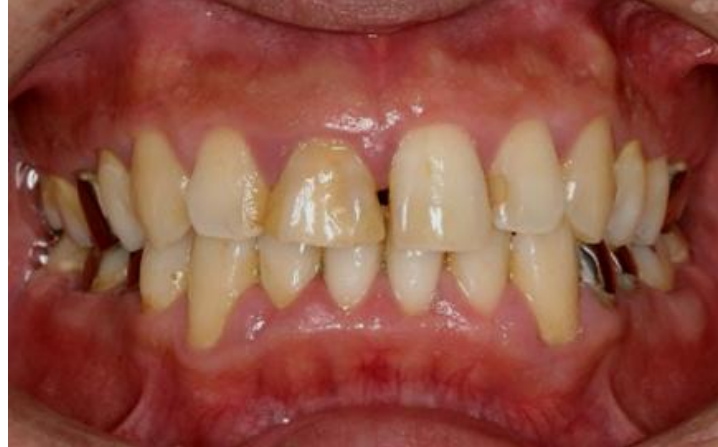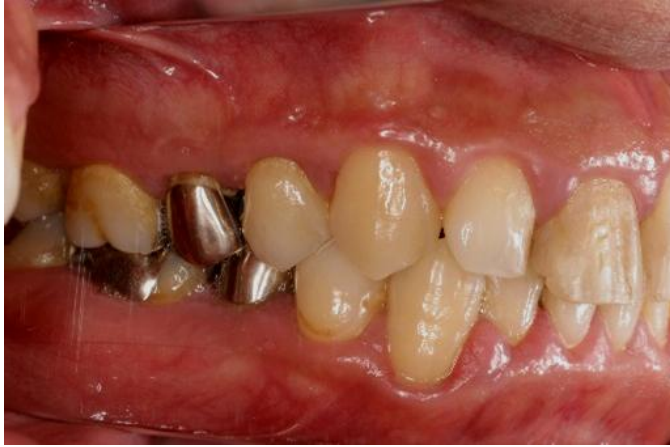- ◆ 症例番号 8 : 初診時 31才、男性
- ◆ 初診時: 2004年 3月 6日
- ◆ メインテナンス時: 2022年 3月 25日
- ◆ 非外科

症例番号: 8

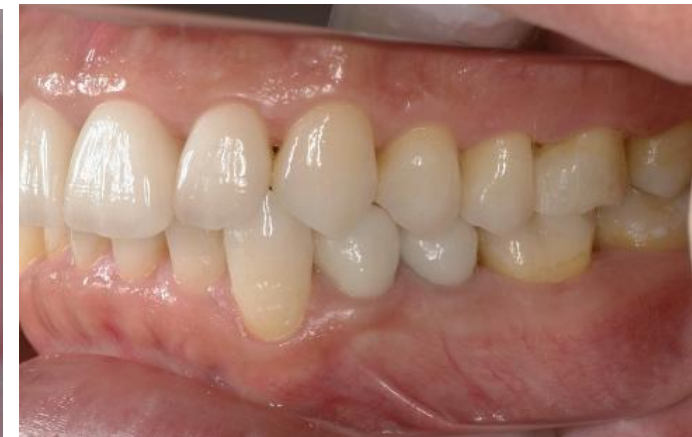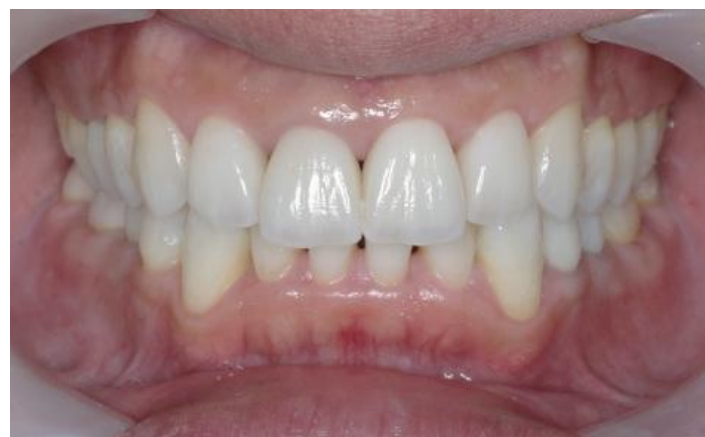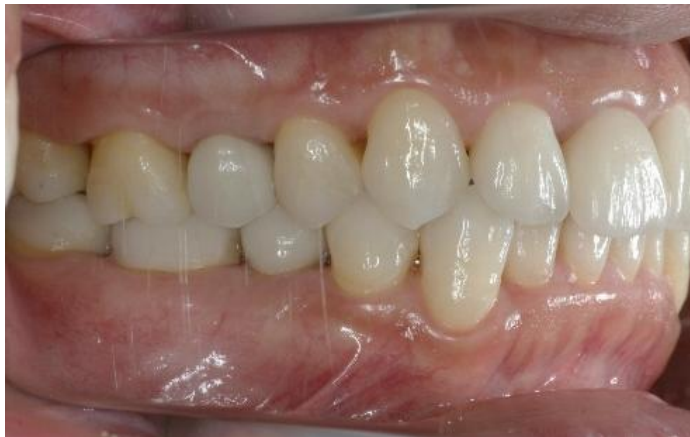申請者氏名: 川里 邦夫

症例番号:8 口腔内写真

初診時: 2004年 3月 6日



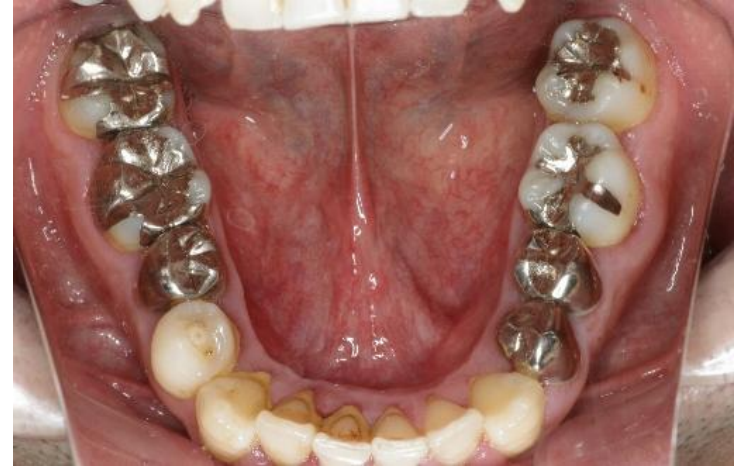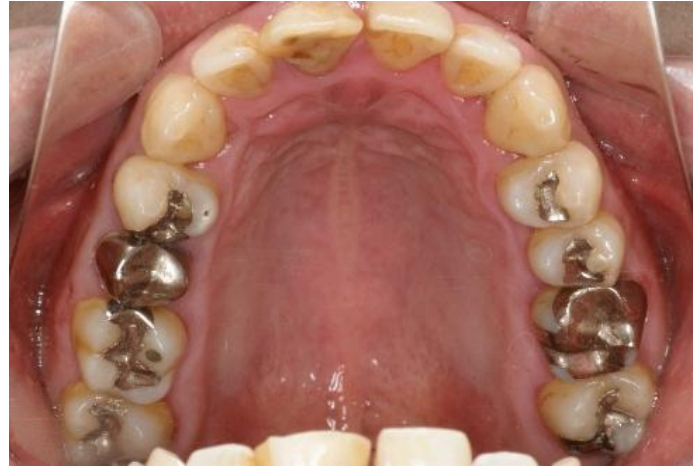メンテナンス時:2022年 3月 25日



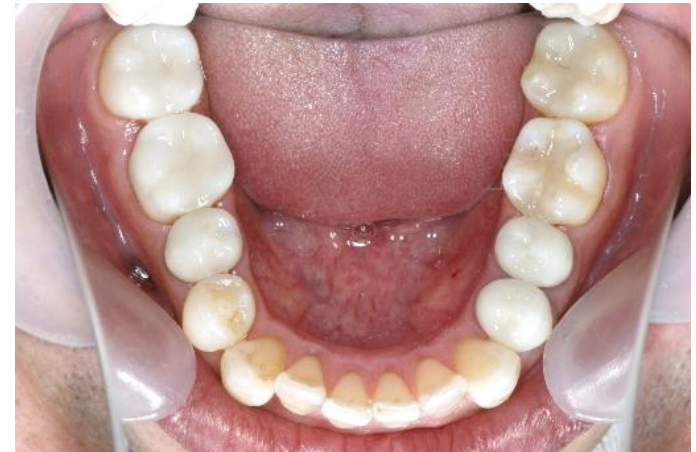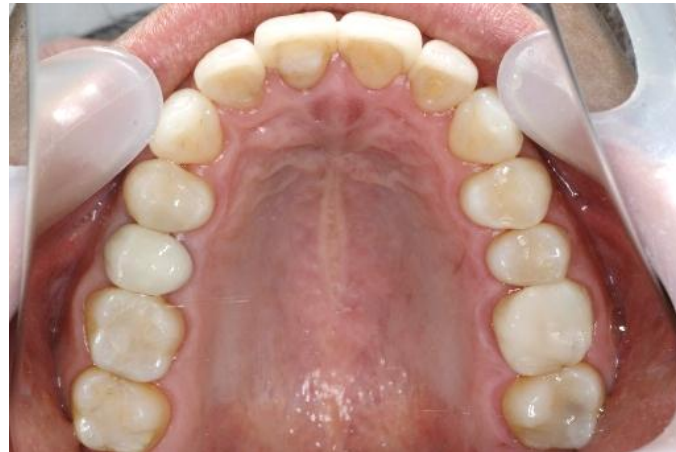症例番号:8 申請者氏名:川里 邦夫

症例番号:8 口腔内写真・咬合面

初診時:
2004年
3月
6日

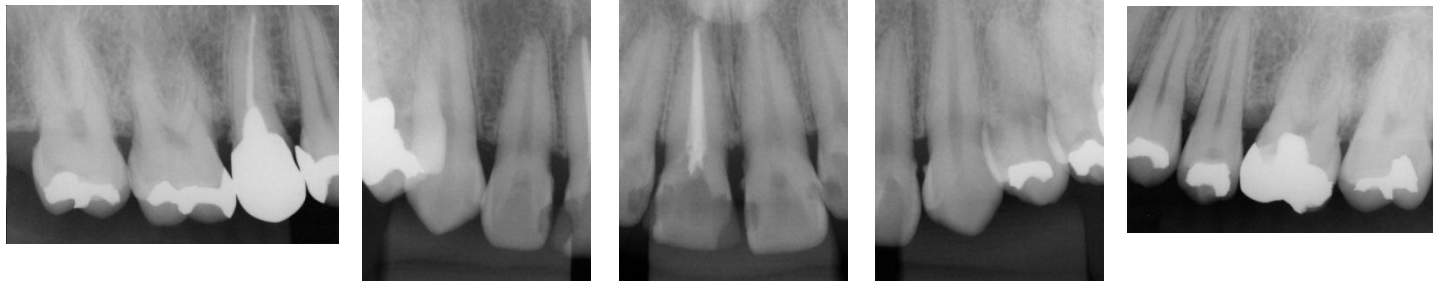


メンテナンス時:
2022年
3月
25日

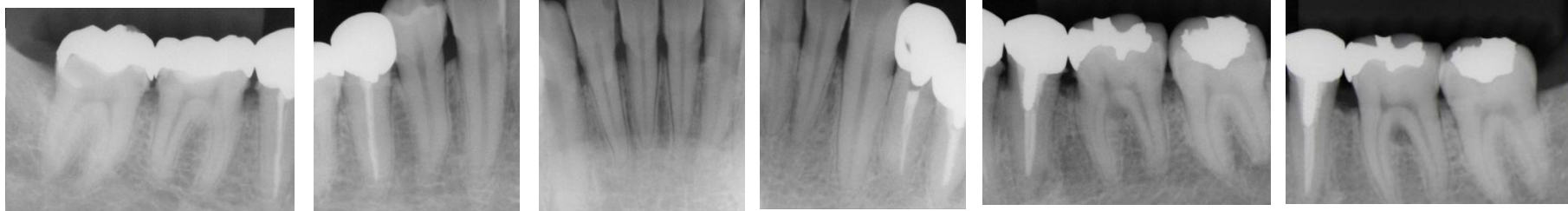


症例番号:8 申請者氏名:川里 邦夫

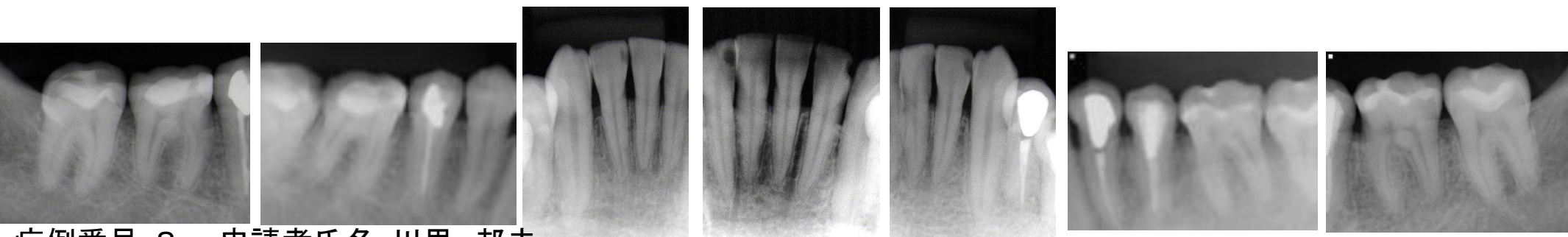
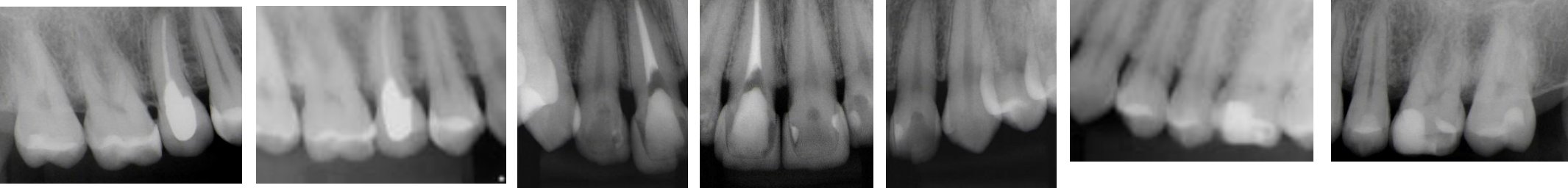症例番号:8 X線写真



初診時:2004年 3月 6日



メンテナンス時:
2022年 3月 25日



症例番号:8 申請者氏名:川里 邦夫

症例番号:8 SRP時: 2005年 3月 1日

部位:下顎左側第一大臼歯(36歯)

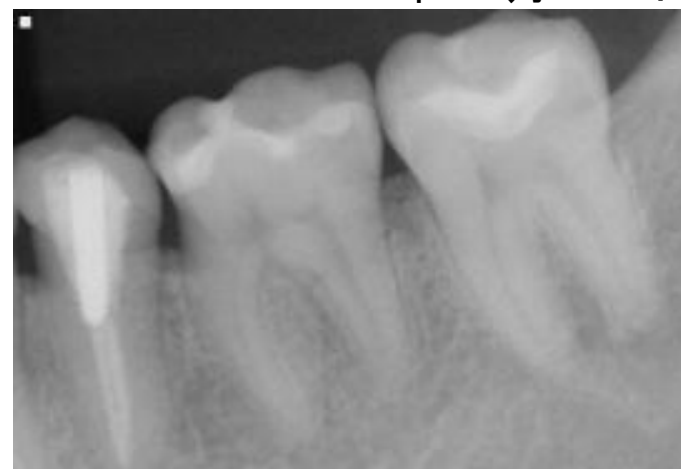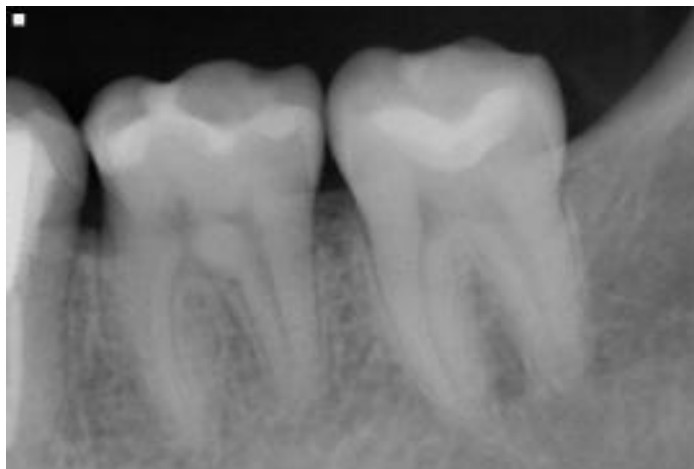
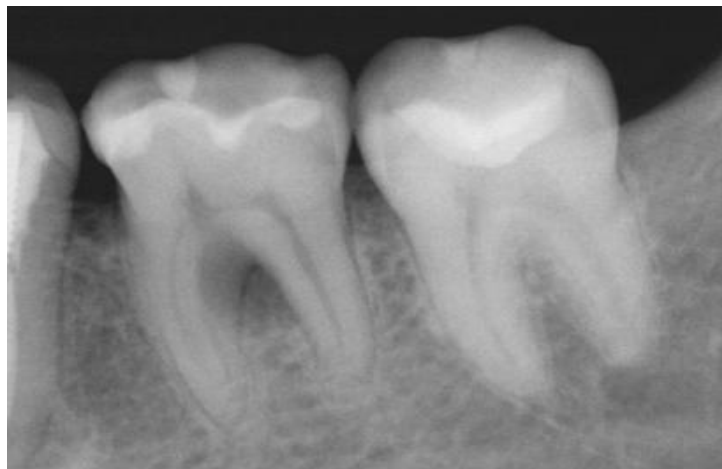術式:歯肉縁下SRP

術前: 2005年 3月 1日

術後: 2006年 12月 1日

メンテナンス時:

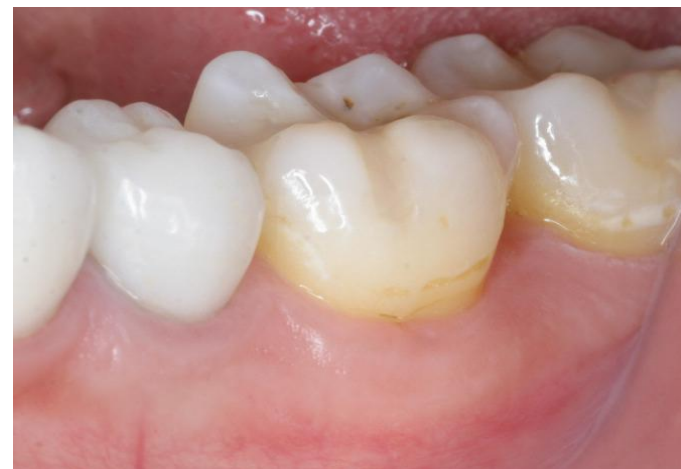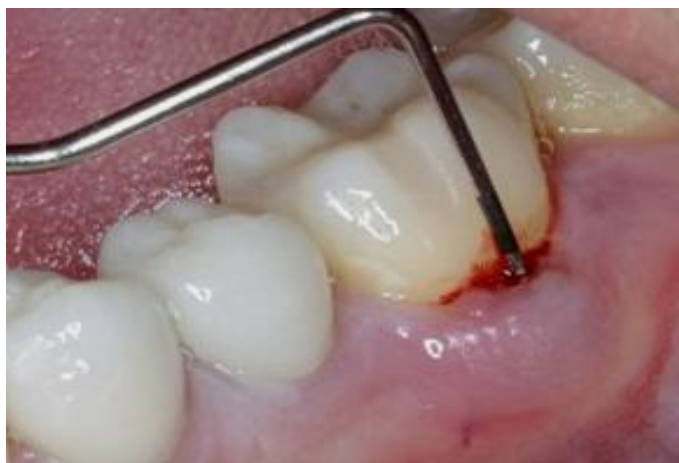2022年 3月 25日



術前:2005年 3月 1日

メンテナンス時:

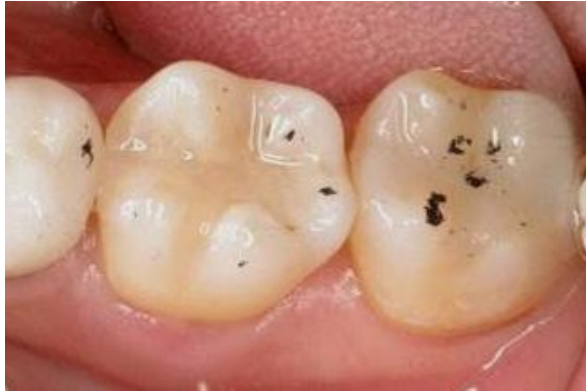2022年 3月 25日



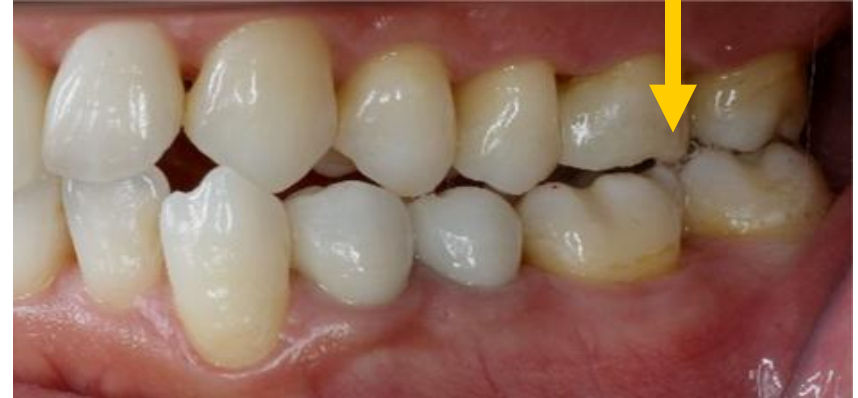症例番号:8

申請者氏名:川里 邦夫

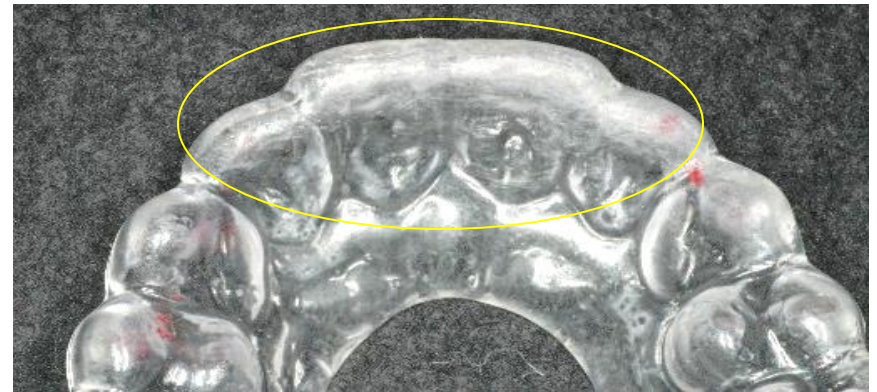
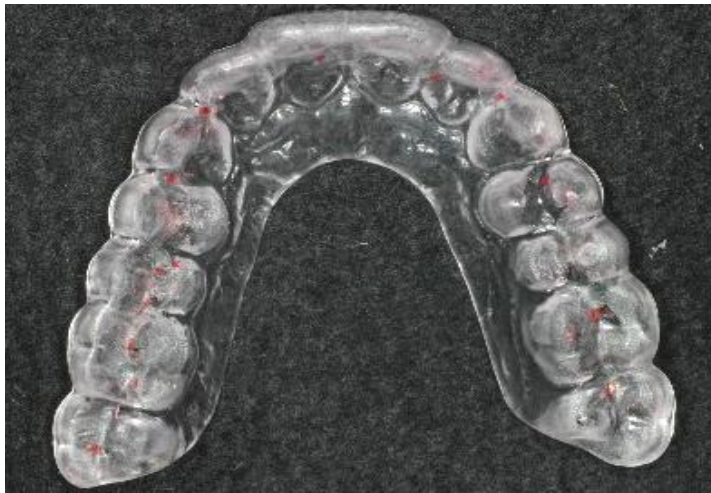
症例番号:8 咬合調整、スプリント調整



咬合接触点を0.3mm の大きさに



白歯離開咬合を与え、
咀嚼運動の妨げにならない様に調整



ブラキシズムの磨耗